

**Ανατομία του κεντρικού νευρικού συστήματος  
και λειτουργική οργάνωση του εγκεφάλου,  
ιατρική απεικόνιση.**

**ΤΕΓΟΣ ΘΩΜΑΣ**

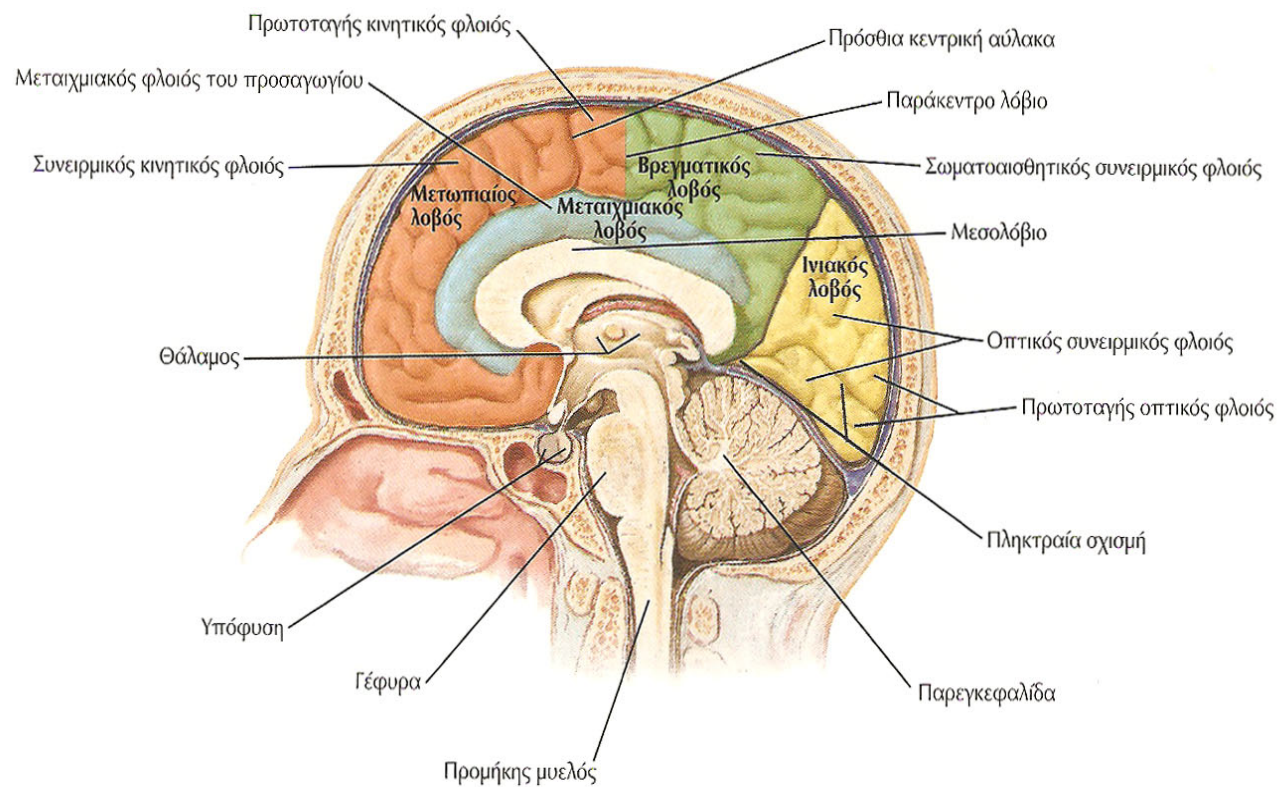
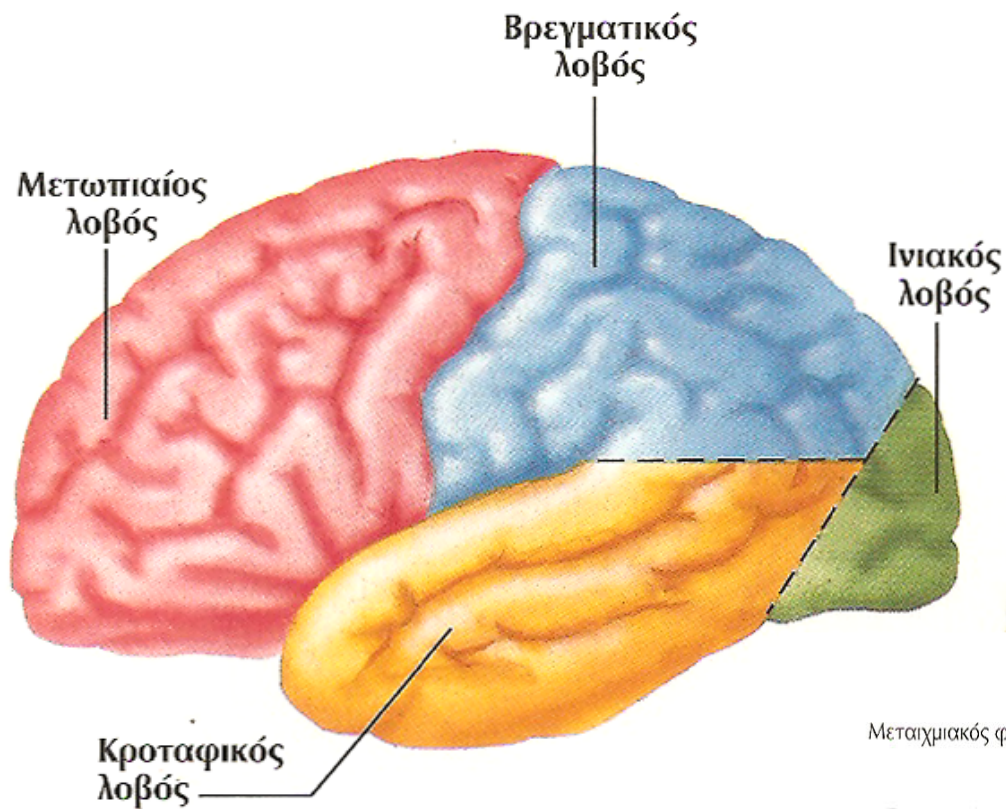
**Α` ΤΜΗΜΑ ΝΕΥΡΟΛΟΓΙΑΣ**


**ΝΟΣΟΚΟΜΕΙΟ ΑΧΕΠΑ**

**ΑΡΙΣΤΟΤΕΛΕΙΟ ΠΑΝΕΠΙΣΤΗΜΙΟ ΘΕΣΣΑΛΟΝΙΚΗΣ**



# ΛΟΒΟΙ ΤΩΝ ΕΓΚΕΦΑΛΙΚΩΝ ΗΜΙΣΦΑΙΡΙΩΝ





**ΚΛΙΝΙΚΗ  
ΣΥΜΠΤΩΜΑΤΟΛΟΓΙΑ  
ΚΑΙ  
ΣΗΜΕΙΟΛΟΓΙΑ  
ΣΕ ΒΛΑΒΕΣ ΤΟΥ  
ΜΕΤΩΠΙΑΙΟΥ ΛΟΒΟΥ**

# ΜΕΤΩΠΙΑΙΟΣ ΛΟΒΟΣ

- ΟΡΙΣΜΟΣ ΚΑΙ ΧΡΗΣΗ ΑΦΗΡΗΜΕΝΩΝ ΕΝΝΟΙΩΝ
- ΕΡΜΗΝΕΙΑ ΠΑΡΟΙΜΙΩΝ
- ΠΡΟΣΑΝΑΤΟΛΙΣΜΟΣ ΣΤΟΝ ΧΡΟΝΟ
- ΒΟΥΛΗΣΗ-ΠΡΟΓΡΑΜΜΑΤΙΣΜΟΣ (συλληψη-σχεδιασμος-πραγματωση-παρακολουθηση-----συνδρομο διαταραχης εκτελεστικης ικανοτητας, Baddeley, 1986)

# ΜΕΤΩΠΙΑΙΟΣ ΛΟΒΟΣ

## □ ΔΙΑΤΑΡΑΧΕΣ ΚΙΝΗΤΙΚΗΣ ΛΕΙΤΟΥΡΓΙΑΣ

- ΑΠΩΛΕΙΑ ΛΕΠΤΩΝ, ΕΠΙΔΕΞΙΩΝ ΚΙΝΗΣΕΩΝ
- ΑΠΩΛΕΙΑ ΤΑΧΥΤΗΤΑΣ ΚΑΙ ΙΣΧΥΟΣ ΚΙΝΗΣΗΣ
- ΠΡΟΓΡΑΜΜΑΤΙΣΜΟΣ ΚΙΝΗΣΗΣ-ΔΙΑΤΑΡΑΧΗ ΕΚΤΕΛΕΣΗΣ ΚΙΝΗΣΗΣ [διαταραχή ρυθμου-κεντρο κινητικων μελωδιων (Luria-βλαβη αρ. μετωπιαιου λοβου/10α)]
- ΜΕΤΩΠΙΑΙΑ ΑΠΡΑΞΙΑ [αλληλουχια κινησεων, σημειο του αλλοτριου ανω ακρου, συνδρομο εξαρτησης εκ του περιβαλλοντος(συμπεριφορα μιμησης και σημειο μαγνητισμου, συμπεριφορα χρησης), μαγνητικο βημα, ακινησια, ακινητικη αλλαλια, κινητικη απραξια ακρου, απραξια λογου, δυσκολια στην εναρξη κινησης αντιστοιχου ακρου]
- ΑΡΧΕΓΟΝΑ ΑΝΤΑΝΑΚΛΑΣΤΙΚΑ
- ΣΥΜΠΤΩΜΑΤΑ ΣΥΝΔΕΟΜΕΝΑ ΜΕ ΒΛΑΒΗ ΣΤΗΝ ΠΕΡΙΟΧΗ ΤΟΥ ΠΡΟΣΩΠΟΥ
- ΣΥΜΠΤΩΜΑΤΑ ΣΥΝΔΕΟΜΕΝΑ ΜΕ ΒΛΑΒΗ ΣΤΗΝ ΠΕΡΙΟΧΗ ΤΟΥ ΧΕΡΙΟΥ
- ΣΥΜΠΤΩΜΑΤΑ ΣΥΝΔΕΟΜΕΝΑ ΜΕ ΒΛΑΒΗ ΣΤΗΝ ΠΕΡΙΟΧΗ ΤΟΥ ΠΟΔΙΟΥ
- ΒΛΑΒΗ ΣΤΗΝ SMA (απωλεια της ιδιαιτεροτητας των κινησεων κατά άτομο, απωλεια της διαδικαστικης μνημης)
- ΚΙΝΗΣΕΙΣ ΟΦΘΑΛΜΩΝ (σακκαδικες κινησεις)

# ΜΕΤΩΠΙΑΙΟΣ ΛΟΒΟΣ

## □ ΔΙΑΤΑΡΑΧΗ ΛΟΓΟΥ

- ΑΦΑΣΙΑ ΚΙΝΗΤΙΚΗ-Broca
- ΑΠΡΑΞΙΑ ΛΟΓΟΥ (αυτοματος η αντιδραστικος λογος-φυσιολογικος, βουλητικος η σκοπιμος λογος-ελαττωματικος)
- ΕΠΑΝΑΛΗΨΗ ΛΕΞΕΩΝ ΑΝΑ ΤΡΙΑΔΕΣ ΜΕ ΑΛΛΑΓΗ ΣΕΙΡΑΣ---ΕΜΜΟΝΗ/ΗΧΟΛΑΛΙΑ
- ΟΝΟΜΑΤΙΣΗ ΑΝΤΙΚΕΙΜΕΝΩΝ ΚΑΤΑ ΖΕΥΓΗ---ΕΜΜΟΝΗ/ΗΧΟΛΑΛΙΑ
- ΠΡΟΣΘΙΑ ΑΛΕΞΙΑ(βλαβη αρ μετωπιαιου λοβου)
- ΣΥΝΔΡΟΜΟ ΑΚΙΝΗΤΙΚΗΣ ΑΛΛΑΛΙΑΣ
- ΜΕΤΩΠΙΑΙΑ ΑΔΥΝΑΜΙΑ
- ΑΠΡΟΣΩΔΙΑ-ΚΙΝΗΤΙΚΗ

# ΜΕΤΩΠΙΑΙΟΣ ΛΟΒΟΣ

## □ ΑΠΩΛΕΙΑ ΑΠΟΚΛΙΝΟΥΣΑΣ ΣΚΕΨΗΣ

- ΑΥΘΟΡΜΗΣΙΑ ΣΥΜΠΕΡΙΦΟΡΑΣ - δοκιμασια ευρεσης λεξεων με συγκεκριμενο πρωτο γράμμα(αρ>δε), δοκιμασια σχεδιασμου σχηματων με συγκεκριμενο αριθμο γραμμων(δε>αρ)
- ΔΗΜΙΟΥΡΓΙΑ ΣΤΡΑΤΗΓΙΚΗΣ
- ΑΡΙΘΜΗΤΙΚΟΣ ΥΠΟΛΟΓΙΣΜΟΣ

## □ ΑΠΩΛΕΙΑ ΡΥΘΜΙΣΗΣ ΤΗΣ ΣΥΜΠΕΡΙΦΟΡΑΣ ΕΚ ΤΟΥ ΠΕΡΙΒΑΛΛΟΝΤΟΣ-ΑΚΑΜΠΤΗ ΣΥΜΠΕΡΙΦΟΡΑ

- ΔΙΑΤΑΡΑΧΗ ΑΝΑΣΤΟΛΗΣ ΔΡΑΣΗΣ ΕΠΙ ΑΛΛΑΓΗΣ ΚΑΝΟΝΑ----  
ΕΜΜΟΝΗ(Wisconsin Card Sorting Test, Milner B, 1964)
- ΚΙΝΗΤΙΚΗ ΕΜΜΟΝΗ ΕΠΙ ΒΛΑΒΩΝ ΜΕΤΩΠΙΑΙΟΥ ΛΟΒΟΥ (Luria)
- ΑΝΑΛΗΨΗ ΚΙΝΔΥΝΟΥ ΚΑΙ ΠΑΡΑΒΙΑΣΗ ΚΑΝΟΝΑ ΣΕ ΚΑΤΑΣΤΑΣΕΙΣ ΣΤΑΘΕΡΩΝ ΑΠΑΙΤΗΣΕΩΝ [ευρεση λεξης από συμφραζομενα σε κειμενο(Milner), σφαλματα σε δοκιμασια μαθησης λαβυρινθου-γραφιδας(Milner)]
- ΜΑΘΗΣΗ ΑΠΟ ΣΥΣΧΕΤΙΣΗ (Milner, Petrides)



# ΜΕΤΩΠΙΑΙΟΣ ΛΟΒΟΣ

## □ ΔΙΑΤΑΡΑΧΗ ΜΝΗΜΗΣ

- ΠΡΟΣΔΙΟΡΙΣΜΟΣ ΣΥΧΝΟΤΗΤΑΣ
- ΑΥΤΟΠΡΟΓΡΑΜΜΑΤΙΣΜΟΣ (αποφυγή δις καταδειξις αντικειμενων παρουσιαζομενων με διαφορετικη σειρα)
- ΠΡΟΟΠΤΙΚΗ ΜΝΗΜΗ (όπως η προηγουμενη- διαταραχη στην μνημη πληροφοριων εκλεκτικα σχετιζομενων με πραξεις προς επιτελεση στο μελλον)
- ΚΑΘΥΣΤΕΡΗΜΕΝΗ ΔΡΑΣΗ ΚΑΙ ΚΑΘΥΣΤΕΡΗΜΕΝΗ ΕΝΑΛΛΑΓΗ [ανευρεση κρυμμένου αντικειμενου (με η ανευ αλλαγης θεσης) μετα από ολιγολεπτη παυση σε επιλογη δυο θεσεων]
- ΠΡΟΣΕΓΓΙΣΗ ΜΝΗΜΟΝΙΚΟΥ ΥΛΙΚΟΥ ΔΙΑ ΜΝΗΜΟΝΙΚΩΝ ΚΑΝΟΝΩΝ

## □ ΜΥΘΟΠΛΑΣΙΑ

## □ ΔΙΑΤΑΡΑΧΗ ΠΡΟΣΑΝΑΤΟΛΙΣΜΟΥ ΣΤΟΝ ΧΩΡΟ-ΧΩΡΟΣ ΤΟΥ ΕΓΩ(εγωκεντρικος χωρος)

# ΜΕΤΩΠΙΑΙΟΣ ΛΟΒΟΣ

- ΔΙΑΤΑΡΑΧΗ ΚΟΙΝΩΝΙΚΗΣ ΣΥΜΠΕΡΙΦΟΡΑΣ/ΠΡΟΣΩΠΙΚΟΤΗΤΑΣ
  - ψευδοκαταθλιψη
  - ψευδοψυχοπαθεια
  - βλαβη στην κογχικη μετωπιαια περιοχη
    - Ελλειψη αναστολων
    - Διασπαση προσοχης
    - Υπερκινησια
    - Συναισθηματικη ασταθεια

# ΜΕΤΩΠΙΑΙΟΣ ΛΟΒΟΣ

## □ ΔΙΑΤΑΡΑΧΗ ΣΕΞΟΥΑΛΙΚΗΣ ΣΥΜΠΕΡΙΦΟΡΑΣ

- Κογχικες μετωπιαιες βλαβες----αφυσικη σεξουαλικη συμπεριφορα(αυνανισμος σε δημοσιο χωρο)
- Πλαγιες ραχιαιες μετωπιαιες βλαβες----ελαττωση σεξουαλικου ενδιαφεροντος(ανικανοτης)

## □ ΣΤΥΣΗ

## □ ΔΙΑΤΑΡΑΧΗ ΟΣΦΡΗΣΗΣ [διαταραχη αντανεκλαστικων οσφρησης, διαταραχη της διακριτικης ικανοτητας της οσμης παρα της οσμης αυτης καθαυτης(ισχυει στα ζωα και πιθανως στην ανθρωπο)]

## □ ΟΥΡΗΣΗ

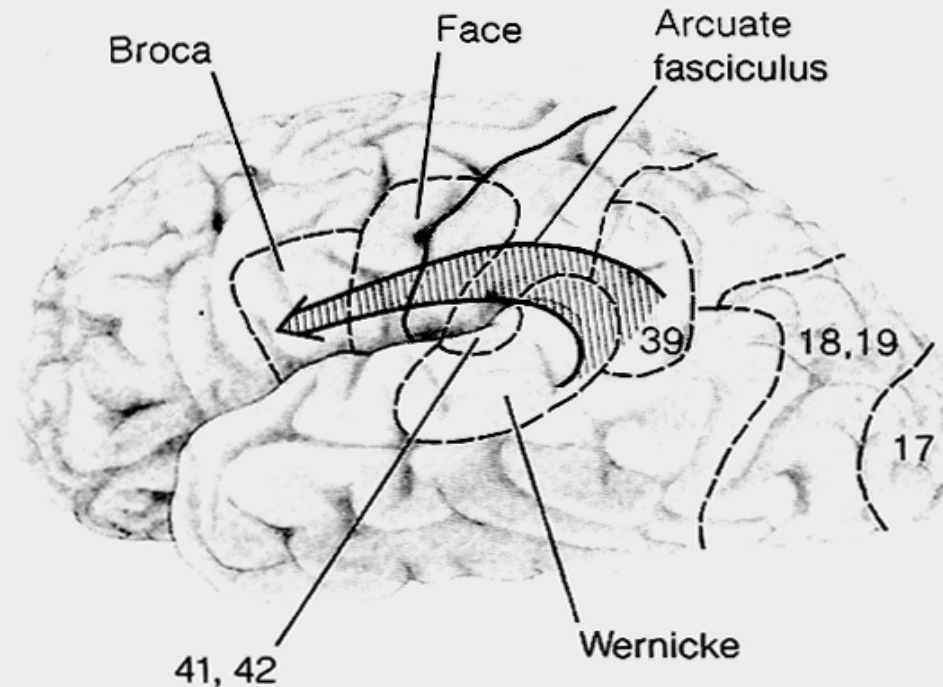
## □ ΑΦΟΔΕΥΣΗ

## □ ΕΠΙΛΗΠΤΙΚΕΣ ΚΡΙΣΕΙΣ

# ΜΕΤΩΠΙΑΙΟΣ ΛΟΒΟΣ

- ΚΙΝΗΤΙΚΗ ΑΓΡΑΦΙΑ
- ΥΠΟΦΛΟΙΩΔΗΣ ΑΝΟΙΑ
- ΠΑΘΗΣΕΙΣ ΜΕΤΩΠΙΑΙΟΥ ΛΟΒΟΥ
  - Σχιζοφρενεια
  - Νοσος Parkinson
  - Νοσος Korsakoff

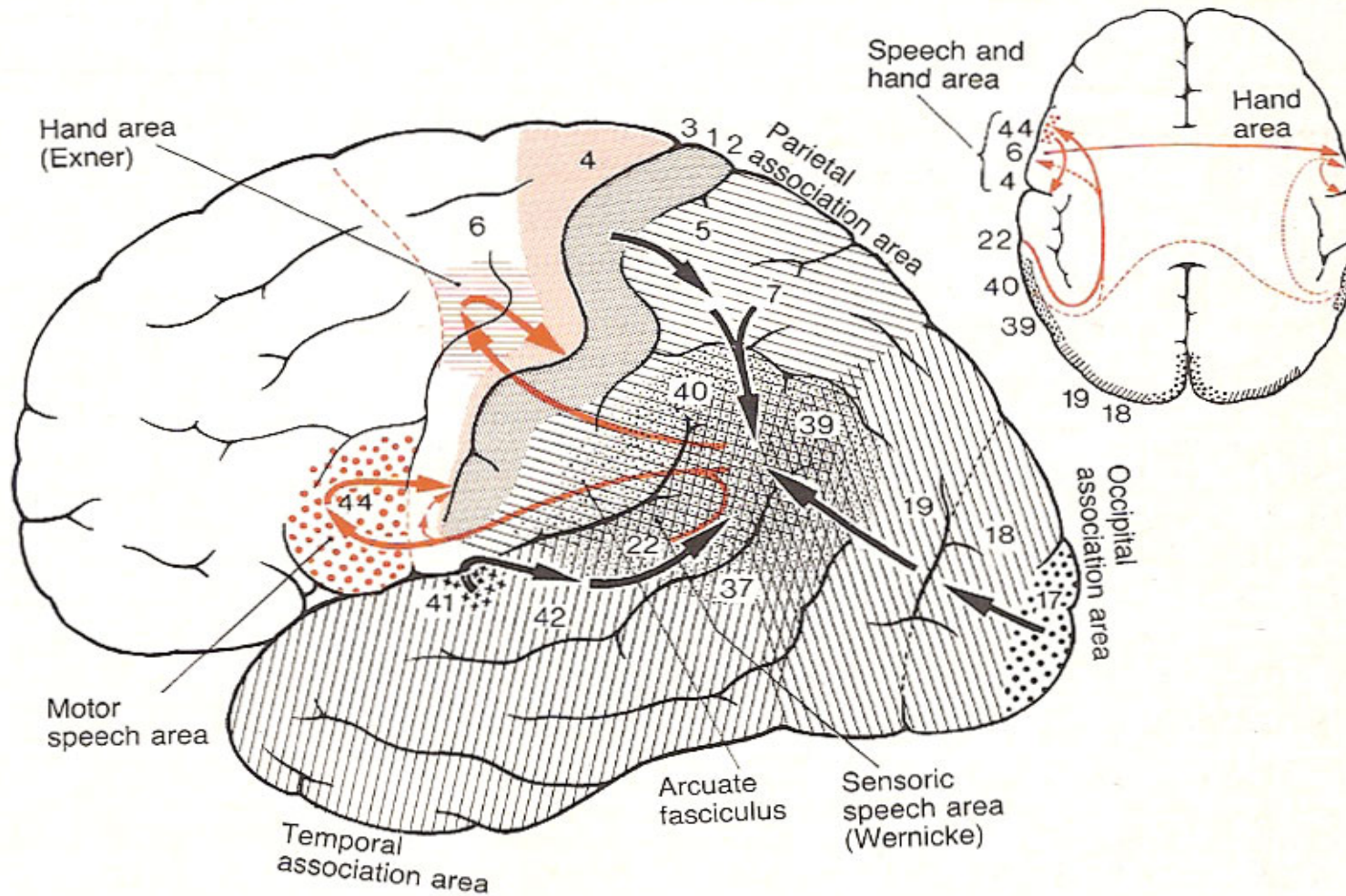
# Wernicke-Geschwind model



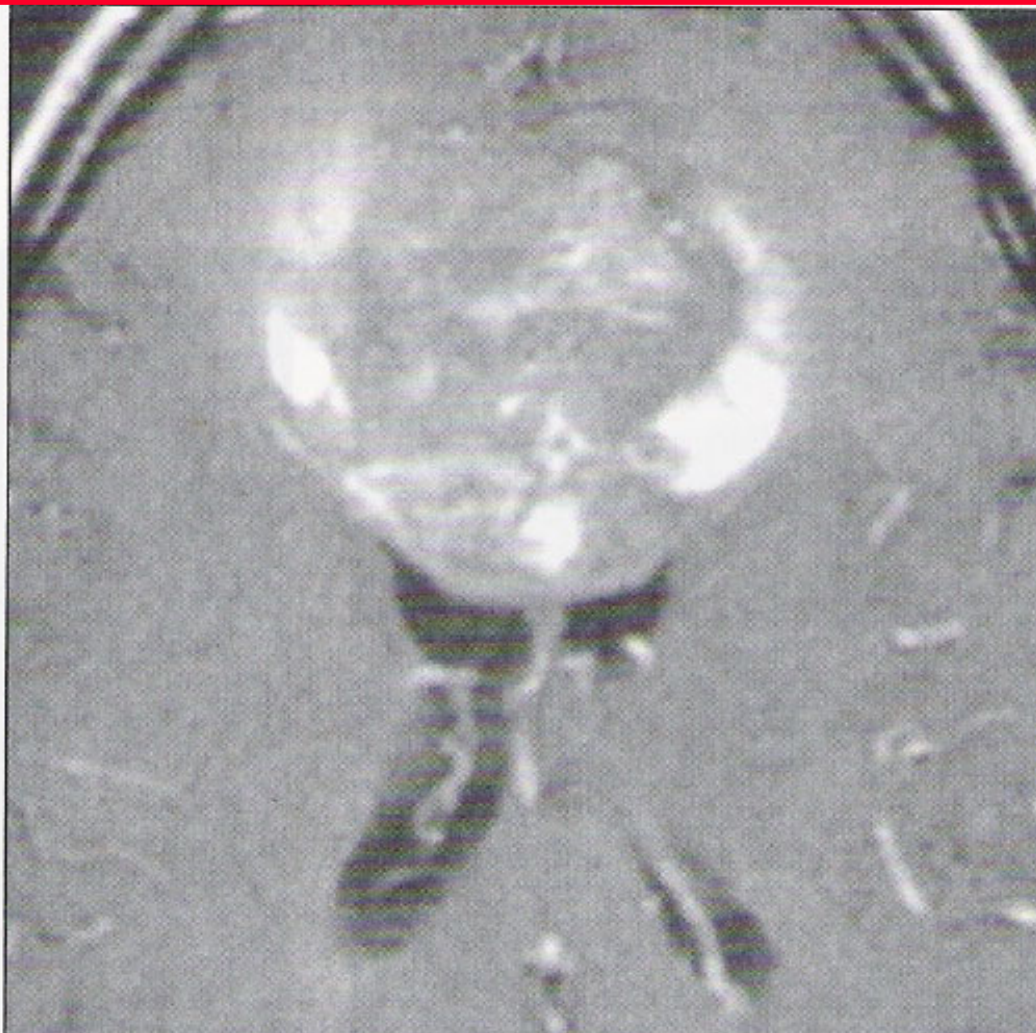
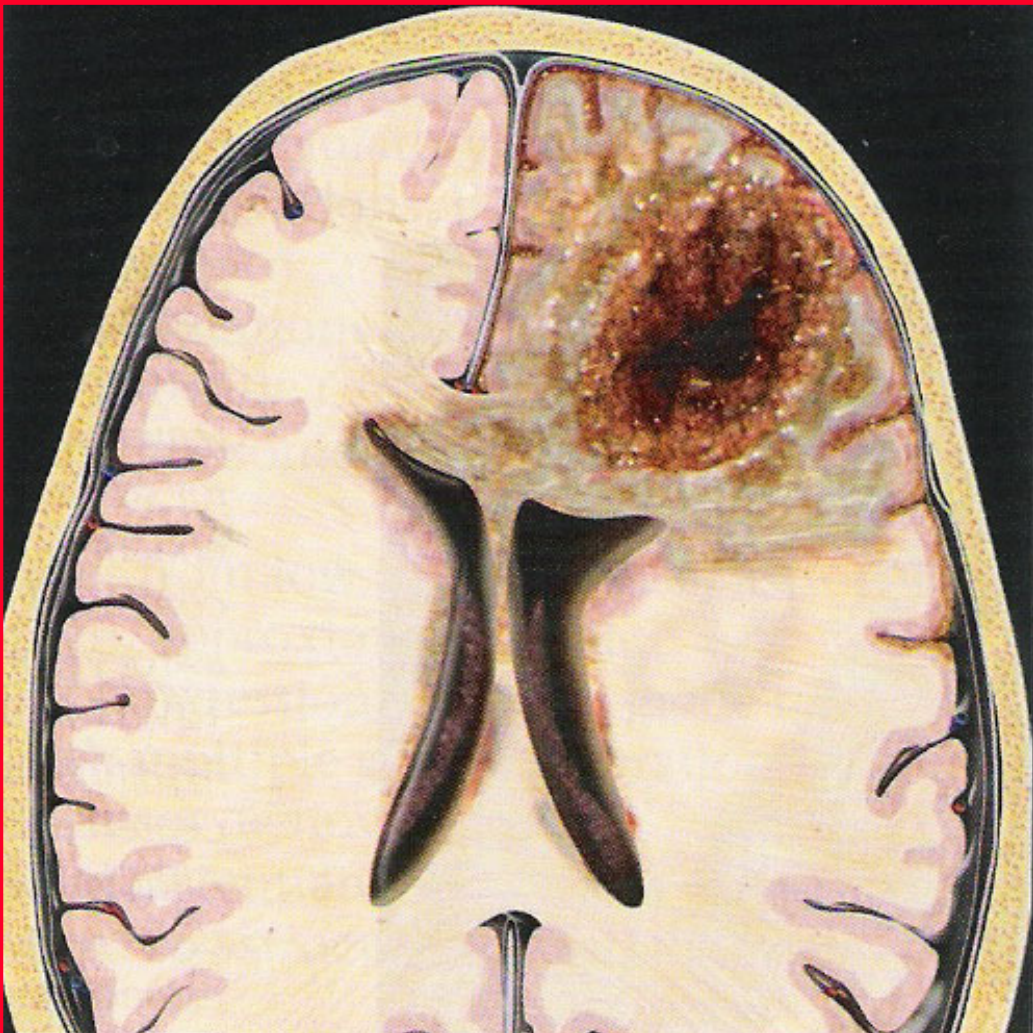
**τετραπλευρο  
Pierre-Mari**

1. Spoken word → Areas 41, 42 → Wernicke (area 22) → Hear and comprehend word
2. Cognition → Wernicke → Broca → Face → Cranial nerves → Speak
3. Written word → Area 17 → Areas 18, 19 → Area 39 (angular G) → Wernicke → Read

# LIEPMANN/GESCHWIND MODEL



# ΠΟΛΥΜΟΡΦΟ ΓΛΟΙΟΒΛΑΣΤΩΜΑ




# ΜΕΤΩΠΙΑΙΟΣ ΛΟΒΟΣ

- ΠΡΟΜΕΤΩΠΙΑΙΟΣ ΦΛΟΙΟΣ---συστημα το οποιο βοηθα το ατομο να ανταποκριθει:
  - Σε περιβαλλον αλλαγης απαιτησεων
  - Σε καταστασεις που απαιτουν καινοτομια
  - Σε συνθετες καταστασεις
  - Σε καταστασεις που απαιτουν ολοκληρωση αντιληψης

Fuster, 1980





**ΚΛΙΝΙΚΗ  
ΣΥΜΠΤΩΜΑΤΟΛΟΓΙΑ  
ΚΑΙ  
ΣΗΜΕΙΟΛΟΓΙΑ  
ΣΕ ΒΛΑΒΕΣ ΤΟΥ  
ΒΡΕΓΜΑΤΙΚΟΥ ΛΟΒΟΥ**

# ΣΩΜΑΤΟΑΙΣΘΗΤΙΚΗ ΔΙΑΚΡΙΤΟΤΗΤΑ

- αφη(αδρη, διακριτικη), πιεση(επιπολης, εν τω βαθει), αλγος(επιπολης, εν τω βαθει), θερμοκρασια, κιναισθησια, παλλαισθησια
- δυαδικο ερεθισμα-τοποαισθησια-βαραισθησια-γραφαισθησια-αποσβεση ερεθισματος-στερεογνωσια



---

---

# ΔΙΑΤΑΡΑΧΕΣ ΑΝΤΙΛΗΨΗΣ ΑΠΤΙΚΩΝ ΕΡΕΘΙΣΜΑΤΩΝ

- ΑΝΤΙΛΗΨΗ ΤΗΣ ΚΑΤΕΥΘΥΝΣΗΣ ΤΟΥ ΑΠΤΙΚΟΥ ΕΡΕΘΙΣΜΑΤΟΣ
- ΑΠΤΙΚΗ ΑΓΝΩΣΙΑ



# ΔΙΑΤΑΡΑΧΕΣ ΔΙΑΙΣΘΗΤΙΚΗΣ ΣΥΣΧΕΤΙΣΗΣ ΚΑΙ ΟΛΟΚΛΗΡΩΣΗΣ

## □ ΔΙΑΙΣΘΗΤΙΚΗ ΣΥΣΧΕΤΙΣΗ

# ΧΩΡΙΚΟΣ ΠΡΟΣΑΝΑΤΟΛΙΣΜΟΣ

- Διαταραχές χωρικών σχέσεων μεταξύ και εντός αντικειμένων στο χώρο εκτός του εαυτού μας(αλλοκεντρικός χώρος)
- Διαταραχές θέσης και κατεύθυνσης
- Διαταραχές της μνήμης της θέσης αντικειμένου
- Τοπογραφικός αποπροσανατολισμός και διαταραχή της τοπογραφικής μνήμης
- Διαταραχή της εύρεσης της οδού
- Κατασκευαστική απραξία
- Χωρική αλεξία και ακαλκουλία(αναριθμησία)

# ΕΤΕΡΟΠΛΕΥΡΗ ΧΩΡΙΚΗ ΑΔΙΑΦΟΡΙΑ

- Είδη αδιαφορίας----οπτικοχωρική, ακουστική(De Renzi, 1970), ακουστική(Heiman and Valenstein, 1972)
- Δυνατόν να μην απαντώνται συγχρονως(Umiltà, 1995)
- Ειδικοί τύποι αδιαφορίας σχετιζομένη με συγκεκριμένη δοκιμασία επισυμβαινουν σε βλάβες συγκεκριμένου ημισφαιρίου(Leicester, 1969)-- π.χ επί βλάβης του αριστερού ημισφαιρίου, η ειδική αδιαφορία (αντιστοιχισή φωνηματος σε γράμμα) εμφανίζεται

# ΔΙΑΤΑΡΑΧΕΣ ΤΟΥ ΣΧΗΜΑΤΟΣ ΤΟΥ ΣΩΜΑΤΟΣ

- Διαταραχές λόγω βλάβης του δεξιού βρεγματικού λοβου(σε βλάβες του αριστερού βρεγματικού λοβου υπερεχουν οι διαταραχές της επικοινωνίας με τον λόγο, η ύπαρξη των οποίων αποτρέπει την εκδήλωση των διαταραχών του σχήματος του σώματος)
- Συνυπάρχουν διαταραχές σωματοαισθητικές, οπτικές και κινητικές
- Lhermitte, 1942,1952
- **Τυποί**
  - Νοσοαγνωσία
  - Διαταραχή γνώσης του σώματος και των τμημάτων του(αγνωσία δακτύλων)
  - Διαταραχή διακρίσης δεξιού-αριστερού
  - Σύνδρομο Gerstmann



# ΣΥΝΔΡΟΜΟ GERSTMANN

- Gertsman, 1924
- Αγραφια, λεκτική ακαλκουλια(ψ=αχ), διαταραχη διακρισης δεξιου-αριστερου, αγνωσια δακτυλων, ? αφασια
- Βλαβη αριστερα στην περιοχη γωνιωδους ελικας και γειτνιαζοντος ινιακου λοβου, περιοχη 39 κατά Brodmann,συμβολη βρεγματικου-ινιακου-κροταφικου λοβου
- Οπτικοχωρικη βαση εξηγησης του συνδρομου
- Benton ,1961---Heimburger, 1964---Poeck and Orgass, 1966---Kumar and Mollison, 1993→→→αμφισβητηση

# ΒΡΑΧΥΧΡΟΝΗ ΜΝΗΜΗ

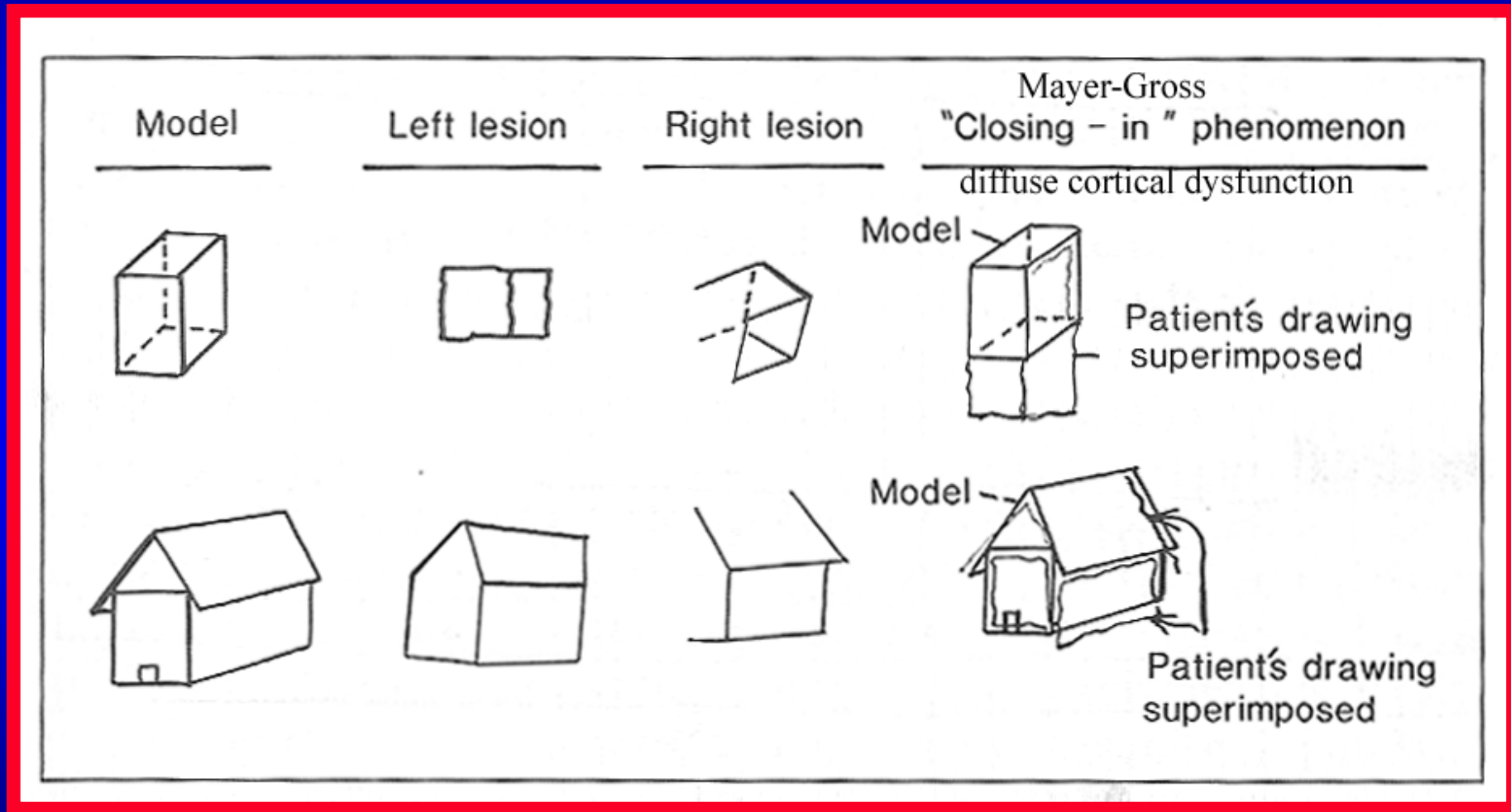
## □ Warrington, 1971

- Βλάβη του αριστερου βρεγματικου λοβου----αδυναμια επαναληψης ακουστικων λεκτικων ερεθισματων

## □ Butetrs, 1970

- Βλάβη του δεξιου βρεγματικου λοβου----αδυναμια επαναληψης οπτικων ερεθισματων
- Βλάβη αριστερου μετωπιαιου λοβου---διαταραχες καταχωρησης
- Βλάβη αριστερου βρεγματικου λοβου---διαταραχες μνημης(αδυναμια επαναληψης ακουστικων λεκτικων ερεθισματων, αδυναμια επαναληψης οπτικων ερεθισματων)

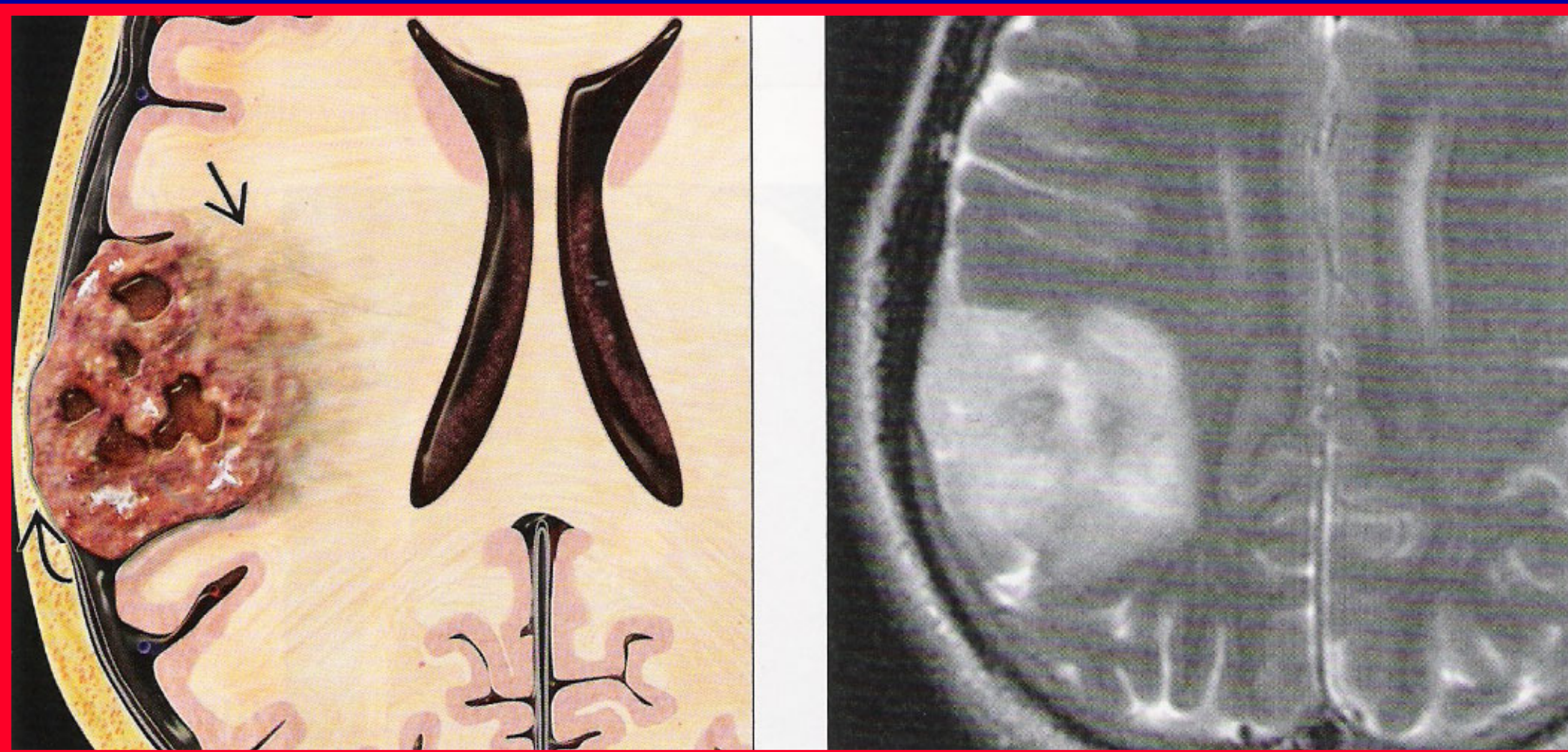
# ΒΡΕΓΜΑΤΙΚΟΣ ΛΟΒΟΣ ΚΑΙ ΖΩΓΡΑΦΙΚΗ




# ΣΥΝΔΡΟΜΟ BALINT

- οπτική αταξία(ελαττωματικός οπτικός έλεγχος κίνησης)(μόνο σε κινήσεις απαιτούσες οπτική καθοδήγηση-ΔΔ παρεγκεφαλιδική αταξία)(διαταραχή οπτικής εντοπίσης αντικειμένου και αντίληψης του βάθους αντικειμένου)
- αποκλίση βλέμματος δεξιά και αδιαφορία αρ. οπτικού πεδίου και εν μέρει δεξιού οπτικού πεδίου-διαταραχή στροφής βλέμματος προς αντικείμενο
- αναγνώση γραμμά προς γραμμά/επικέντρωση μόνο σε ένα αντικείμενο στο δεξιο οπτικό πεδίο-συγχροναγνώσια
- αμφω βλάβες-συμβολή κροταφικών/βρεγματικών/ινιακών λοβών--- (πιθανώς αμφω 39-40 βλάβες-υπερχείλιος και γωνιώδης ελικά)οπίσθια επιφανειακά αιμοδυναμικά εμφρακτά(προσθια επιφανειακά εμφρακτά=σύνδρομο ανθρώπου στο βαρέλι)

# ΟΛΙΓΟΔΕΝΔΡΟΓΛΙΩΜΑ





**ΚΛΙΝΙΚΗ  
ΣΥΜΠΤΩΜΑΤΟΛΟΓΙΑ  
ΚΑΙ  
ΣΗΜΕΙΟΛΟΓΙΑ  
ΣΕ ΒΛΑΒΕΣ ΤΟΥ  
ΚΡΟΤΑΦΙΚΟΥ ΛΟΒΟΥ**

# ΚΡΟΤΑΦΙΚΟΣ ΛΟΒΟΣ

## □ ΔΙΑΤΑΡΑΧΕΣ ΑΚΟΗΣ

## □ ΔΙΑΤΑΡΑΧΕΣ ΕΠΙΛΟΓΗΣ ΟΠΤΙΚΗΣ ΚΑΙ ΑΚΟΥΣΤΙΚΗΣ ΕΙΣΟΔΟΥ

- αντιληψη συγχρονων οπτικων ερεθισματων το καθενα σε ένα οπτικο πεδιο( $\Delta E$ )
- αντιληψη συγχρονως παρουσιαζομενων λεξεων στα δυο ωτα(AP)
- αντιληψη συγχρονως παρουσιαζομενων ηχων στα δυο ωτα( $\Delta E$ )

## □ ΔΙΑΤΑΡΑΧΕΣ ΑΚΟΥΣΤΙΚΗΣ ΑΝΤΙΛΗΨΗΣ

# ΔΙΑΤΑΡΑΧΕΣ ΑΚΟΥΣΤΙΚΗΣ ΑΝΤΙΛΗΨΗΣ

- ΔΙΑΤΑΡΑΧΕΣ ΑΝΤΙΛΗΨΗΣ ΤΗΣ ΜΟΥΣΙΚΗΣ ΣΕ ΜΗ ΜΟΥΣΙΚΟΥΣ
  - ΕΝΤΑΣΗΣ ΗΧΟΥ-? αμφοτεροπλευρες κροταφικες βλαβες
  - ΠΟΙΟΤΗΤΑΣ ΗΧΟΥ-βλαβες δεξιου κροταφικου λοβου
  - ΣΥΧΝΟΤΗΤΑΣ ΗΧΟΥ-βλαβες δεξιου κροταφικου λοβου περιλαμβανουσες την πρωτογενη ακουστικη περιοχη
- ΔΙΑΤΑΡΑΧΕΣ ΑΝΤΙΛΗΨΗΣ ΤΗΣ ΜΟΥΣΙΚΗΣ ΣΤΟΥΣ ΜΟΥΣΙΚΟΥΣ(διαταραχες αντιληψης της μουσικης ως αναλογιας)-βλαβες αριστερου κροταφικου λοβου



# ΔΙΑΤΑΡΑΧΕΣ ΑΚΟΥΣΤΙΚΗΣ ΑΝΤΙΛΗΨΗΣ

## □ ΔΙΑΤΑΡΑΧΕΣ ΑΝΤΙΛΗΨΗΣ ΤΟΥ ΗΧΟΥ ΤΟΥ ΛΟΓΟΥ

- φυσιολογικά η αντιληψη του ηχου του λογου →μεχρι 30 τμηματα/sec(συνηθως 8-10 τμηματα/ sec)
- διαταραχη της λειτουργιας αυτης επι βλαβων του αριστερου κροταφικου λοβου

# ΔΙΑΤΑΡΑΧΕΣ ΟΠΤΙΚΗΣ ΑΝΤΙΛΗΨΗΣ

- διαταραχές οπτικής αντίληψης-περιοχές 20/21----Milner, 1968 - Meier και French, 1968
- διαταραχές ερμηνείας εικόνων-βλάβες δεξιού κροταφικού λοβού- Milner
- διαταραχές αντίληψης προσώπων-βλάβες δεξιού κροταφικού λοβού
- διαταραχές γλώσσας του σώματος-βλάβες δεξιού κροταφικού λοβού

# ΚΡΟΤΑΦΙΚΟΣ ΛΟΒΟΣ

- ΔΙΑΤΑΡΑΧΕΣ ΟΣΦΡΗΣΗΣ
- ΔΙΑΤΑΡΑΧΕΣ ΤΑΞΙΝΟΜΗΣΗΣ ΥΛΙΚΟΥ
- ΧΡΗΣΗ ΣΥΝΑΦΟΥΣ ΠΛΗΡΟΦΟΡΙΑΣ
- ΔΙΑΤΑΡΑΧΕΣ ΑΝΤΙΛΗΨΗΣ ΛΟΓΟΥ(ΑΙΣΘΗΤΙΚΗ ΑΦΑΣΙΑ)
- ΑΠΡΟΣΩΔΙΑ ΑΙΣΘΗΤΙΚΗ
- ΔΙΑΤΑΡΑΧΗ ΜΑΚΡΟΠΡΟΘΕΣΜΗΣ ΜΝΗΜΗΣ

# ΔΙΑΤΑΡΑΧΗ ΜΑΚΡΟΠΡΟΘΕΣΜΗΣ ΜΝΗΜΗΣ

- διαταρχη μακροπροθεσμης μνημης-περιοχες 21/38, ιιπποκαμπος και πιθανως αμυγδαλη(οσον αφορα τον κροταφικο λοβο)
- Bekhterev 1899 - Milner, 1970
- βλαβες κροταφικου λοβου-διαταραχες μνημης αναγνωρισης (γεγονοτα)
- βλαβες μετωπιαιου λοβου-ισως διαταραχη χρονικου προσδιορισμου μνημης(recency memory)-κριτικη αναλυση μνημης
- βλαβες αριστερου κροταφικου λοβου-διαταραχη λεκτικης μνημης
- βλαβες δεξιου κροταφικου λοβου-διαταραχη μη λεκτικης μνημης
- επι βλαβων κροταφικου λοβου διατηρειται η αμεση ανακληση υλικου(αριθμων και γεωμετρικων σχηματων) -διαταραχη βρεγματικου λοβου

# ΣΥΝΑΙΣΘΗΜΑ-ΣΥΜΠΕΡΙΦΟΡΑ

- **ΚΡΟΤΑΦΙΚΗ ΠΡΟΣΩΠΙΚΟΤΗΤΑ**-συναισθηματικότητα(συνδρομο γλωσσοειδους ελικας των Peck-Pillary)/αγαλλιαση-κοσμικη θεωρηση/ λυπη/θυμος/επιθετικοτητα/ επεισοδια οργης/ελαττωμενη σεξουαλικη ορμη/υπερσεξουαλικα επεισοδια/σεξουαλικη διαστροφικοτητα/αισθημα ενοχης/ υπερηθικοτητα/ εμμονη/ προσοχη στην λεπτομέρεια-λεπτολογία/κολλωδης χαρακτηρας/αισθημα προσωπικου προορισμου/ υπεργραφια/ υπερθρησκευτικοτητα/φιλοσοφικα ενδιαφεροντα/ εξαρτηση/ελλειψη humor/παρανοικος ιδεασμος/ ψυχωση/ψευδαισθησιες/υπερδιογκωση ιδιων προβληματων(αρ)/ελαχιστοποιηση ιδιων προβληματων(δε)/ εγωκεντρισμος/εμμονη στην συζητηση ιδιων προβληματων/ ΚΟΙΝΩΝΙΚΟΤΗΤΑ



# ΚΡΟΤΑΦΙΚΟΣ ΛΟΒΟΣ

- ΔΙΑΤΑΡΑΧΕΣ ΣΕΞΟΥΑΛΙΚΗΣ ΣΥΜΠΕΡΙΦΟΡΑΣ
- ΣΥΝΔΡΟΜΟ KLUVER-BUCY

# ΣΥΝΔΡΟΜΟ KLUVER-BUCY

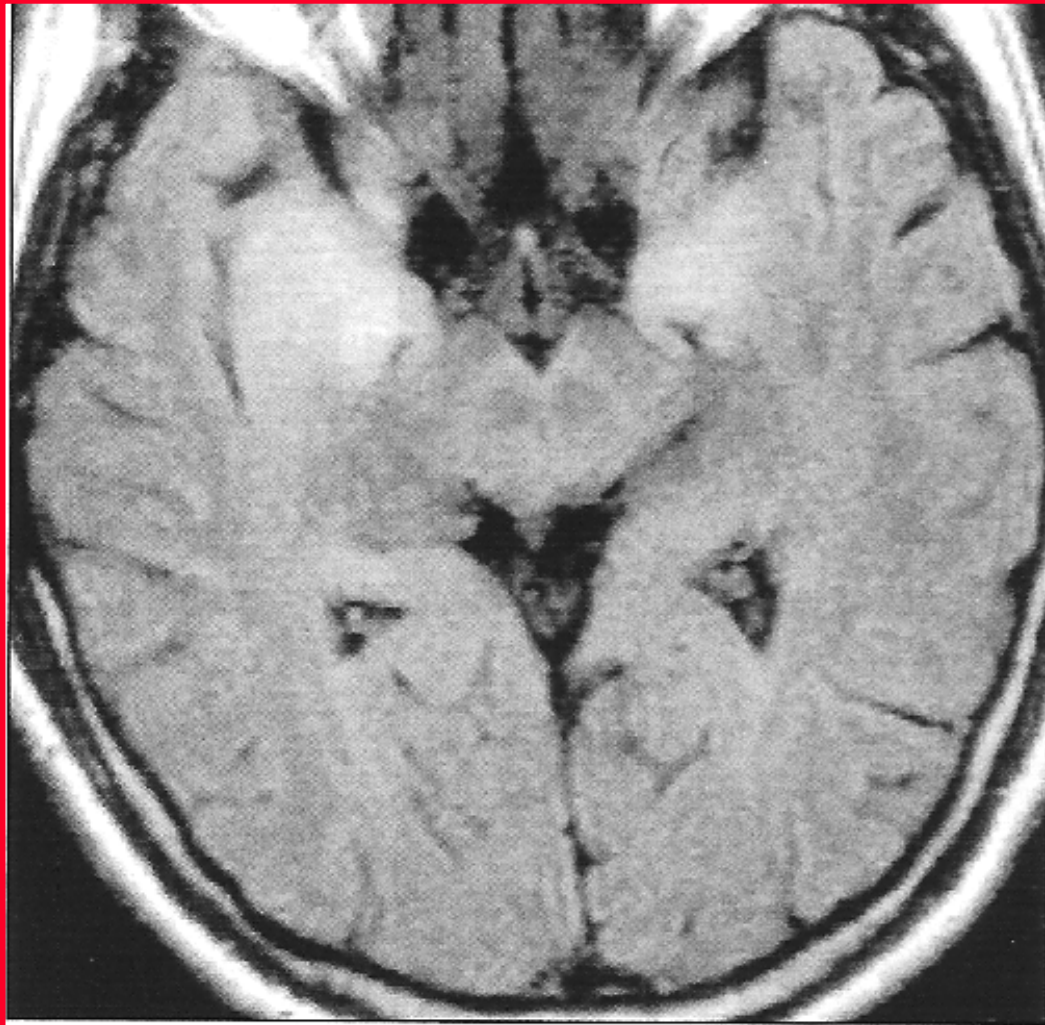- βλαβη αμφω κροταφικου πολου(μηνιγκοεγκεφαλιτιδα/εκτομη αμυγδαλης και εσω κροταφικου φλοιου)
- οπτικη αγνωσια ωστοσο δυνατοτης χρησεως αντικειμενων όταν διδαχθουν δια πραξεως/προσωποαγνωσια/? αμνησια/ συμπεριφορα στοματικης ανιχνευσης/ πραοτης/υπερβουλιμια/ υπερσεξουαλικοτητα/σεξουαλικη διαστροφη/υποκινητικοτητα/ υπερμεταμορφωση(επικεντρωση σε οπτικα ερεθισματα)

# ΚΡΟΤΑΦΙΚΟΣ ΛΟΒΟΣ

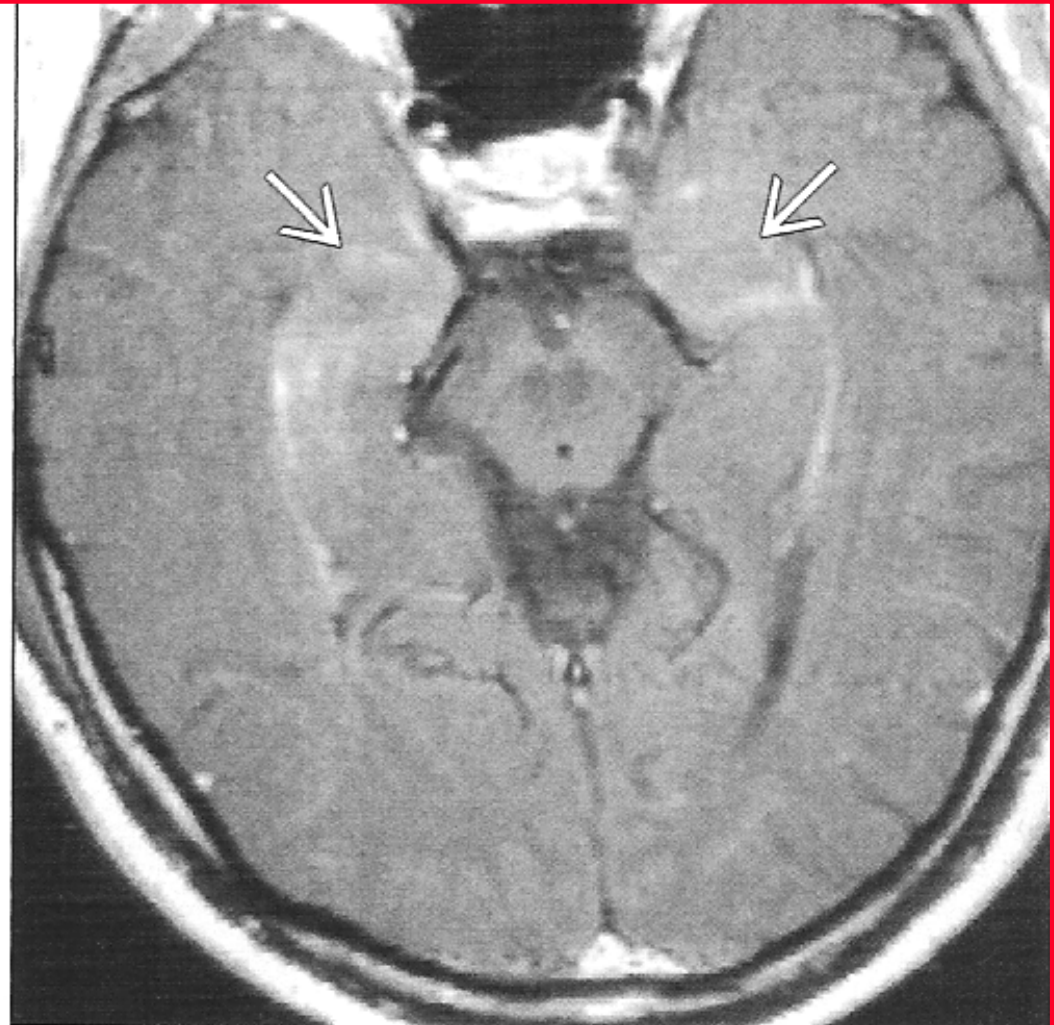
- ΨΕΥΔΑΙΣΘΗΣΙΕΣ ΚΑΙ ΠΑΡΑΙΣΘΗΣΙΕΣ ΚΡΟΤΑΦΙΚΟΥ ΛΟΒΟΥ
- ΔΙΑΤΑΡΑΧΗ ΟΠΤΙΚΩΝ ΠΕΔΙΩΝ
- ΕΤΕΡΟΠΛΕΥΡΗ ΗΜΙΠΑΡΕΣΗ ?



# ΠΑΡΑΝΕΟΠΛΑΣΙΑ-ΛΙΜΒΙΚΗ ΕΓΚΕΦΑΛΙΤΙΔΑ



FLAIR MRI



T1 C+ MRI



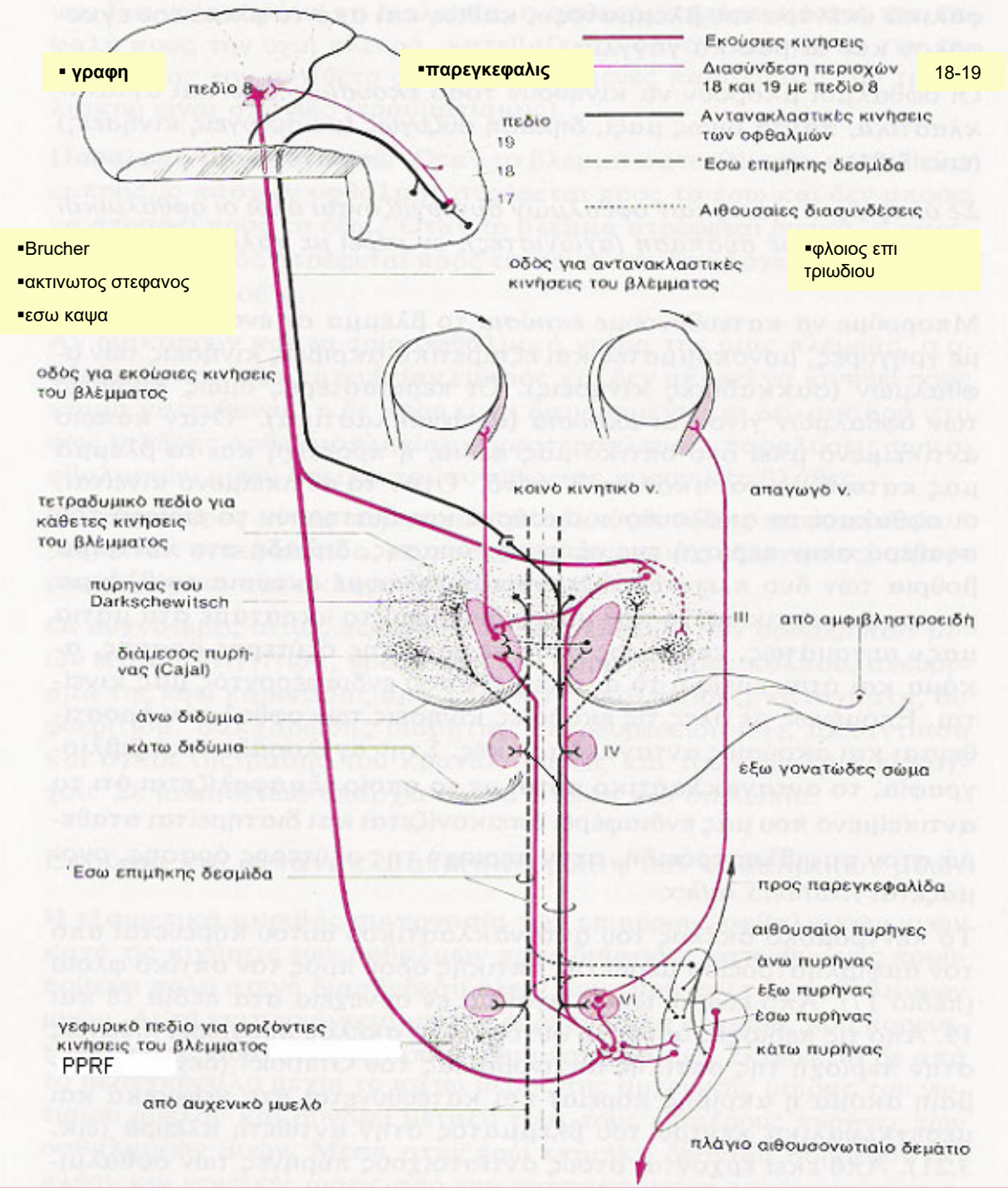
# Η ΚΛΙΝΙΚΗ ΣΗΜΕΙΟΛΟΓΙΑ ΤΩΝ ΠΑΘΗΣΕΩΝ ΤΟΥ ΙΝΙΑΚΟΥ ΛΟΒΟΥ

# ΒΛΑΒΕΣ ΙΝΙΑΚΟΥ ΛΟΒΟΥ

- ετεροπλευρη ημιανοπια(εσω βλαβη)
- φωτοψια/σκοτωματα-μακροψια/μικροψια-πελοψια/τελοψια-μεταμορφοψια-δυσμορφοψια-παλινοψια-πολυοψια-μονοφθαλμη διπλοπια-παροψια-πλαγιοψια -ινβερσοψια-πανοραμικη οραση
- διαταραχες παρακολουθησης αντικειμενων - διαταραχη οπτικης ομοπλευρης σαρωσης(εξω βλαβη)
- αχρωματοψια(οπτικη αγνωσια-εσω βλαβη) - αλεξια με η χωρις αγραφια(εξω-εσω βλαβη) -φλοιικη τυφλωση και αρνηση τυφλωσης (συνδρομο Anton-εσω βλαβη)

# ΒΛΑΒΕΣ ΙΝΙΑΚΟΥ ΛΟΒΟΥ

- **οπτικές ψευδαισθήσεις**(εσω βλαβη κροταφικού λοβου η βλαβη οπτικής οδου)(απλές ψευδαισθήσεις-φωτισμοι η στοιχειωδεις ψευδαισθήσεις αντιστοιχου ημιπεδίου όπως σημεια, αστερια, φλογες, φωτα, τροχοι, κυκλοι, τριγωνα)(**συνθετες ψευδαισθήσεις** παραγονται από βλαβες κροταφικού και σπανια μετωπιαίου λοβου)
- **ψευδαισθήσεις Charles Bonnet**----συνθετες οπτικές ψευδαισθήσεις σε απομονωμενους κοινωνικα γεροντες με ελαττωση της οπτικής οξυτητας και φυσιολογικες ανωτερες φλοιικες λειτουργιες και με διατηρηση της εναισθησιας και με αγνωστη εστια βλαβης εγκεφαλου η με μεταγενεστερη αναπτυξη νοσου Alzheimer
- **διαταραχη οπτοκινητικου νυσταγμου**(συμβολη κροταφικού-ινιακού-βρεγματικού λοβου/εξω βλαβη)



**οριζόντιες σακκαδικές κινήσεις**

**οριζόντιες κινήσεις παρακολουθησιες- ? PPRF**  
 -κατά ορισμένους κατερχονται ομοπλευρως και στρεφουν οφθαλμους ομοπλευρως

**κάθετες σακκαδικές κινήσεις**  
 -κατά ορισμένους κατερχονται ομοπλευρως

**κάθετες κινήσεις παρακολουθησις**

**MLF---πυρήν Cajal/ΘΜΣΣ**

# ΑΛΛΑ ΟΠΤΙΚΑ ΦΑΙΝΟΜΕΝΑ

- **Συνδρομο Anton(1899)**----αρνηση της τυφλωσης
  - Τυφλωση, αρνηση της τυφλωσης, συμπεριφερα με φαντασιωσεις η μυθομανια σε οπτικες περιγραφες
  - Απαραιτητη η φλοιικη βλαβη(απουσια της εναισθησιας)
- **Αναστροφο συνδρομο Anton(Hartmann, 1991)**-----αρνηση οπτικης αντιληψης αν και υφισταται η διατηρηση της λειτουργικοτητας του ατομου με βαση την οπτικη αντιληψη(αμφοτεροπλευρες ινιακες βλαβες με σεβασμο της αριστερης κατω ινιακης περιοχης και επισης υπαρξη βλαβης του αριστερου βρεγματικου λοβου)----αποσυνδεση του συστηματος προσοχης του βρεγματικου λοβου με το συστημα οπτικης κατανοησης

# ΑΛΛΑ ΟΠΤΙΚΑ ΦΑΙΝΟΜΕΝΑ

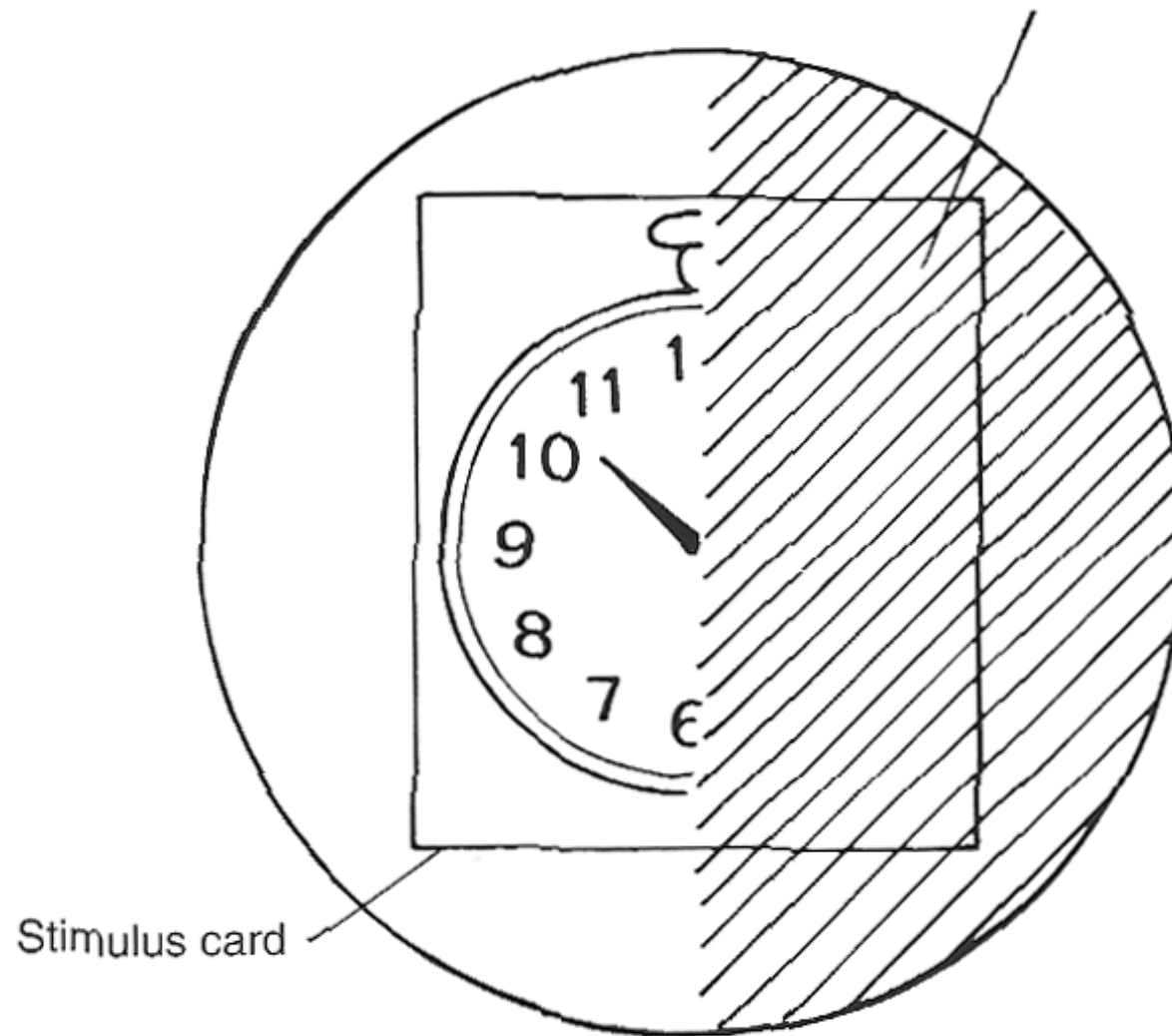
- Φλοοική τυφλωση-----ομωσυμη ημιανοψια
  - Συνηθως αποκατασταση μερικου βαθμου(κατά χρονικη σειρα: φωτισμοι εν μεσω σκοτεινου πεδιου, φωτεινο οπτικο πεδιο, στοιχειωδης αντιληψη της κινησης, αντιληψη σχεδιαγραματος αντικειμενων, αντιληψη χρωματος, ασθενοπια, πληρης οραση)
  - Riddoch, 1917- Poppel, 1973-Weiskrantz, 1974-Perenin, 1978-Ross Russell, 1984-----αντιληψη αντικειμενου, θεσης του και κινησης του ανευ συνειδησης σε ανοψικο πεδιο(συνδεση αμφιβληστροειδους και στελεχους)

# ΑΛΛΑ ΟΠΤΙΚΑ ΦΑΙΝΟΜΕΝΑ

- προσαρμογή σε διαταραχές οπτικών πεδίων
  - Σε ημιανοπικά πεδία ο εγκέφαλος τείνει να “ολοκληρώνει” τα αντικείμενα με βάση προηγούμενες μνημες και συνεπώς η λειτουργικότητα του ατόμου παραβλάπτεται κατά ελαχιστο(φαινόμενο ολοκλήρωσης)(Gassel, 1963, 1969)
  - Το φαινόμενο ολοκλήρωσης συμβαίνει σε άτομα με βρεγματικές βλάβες(Warrington, 1962)

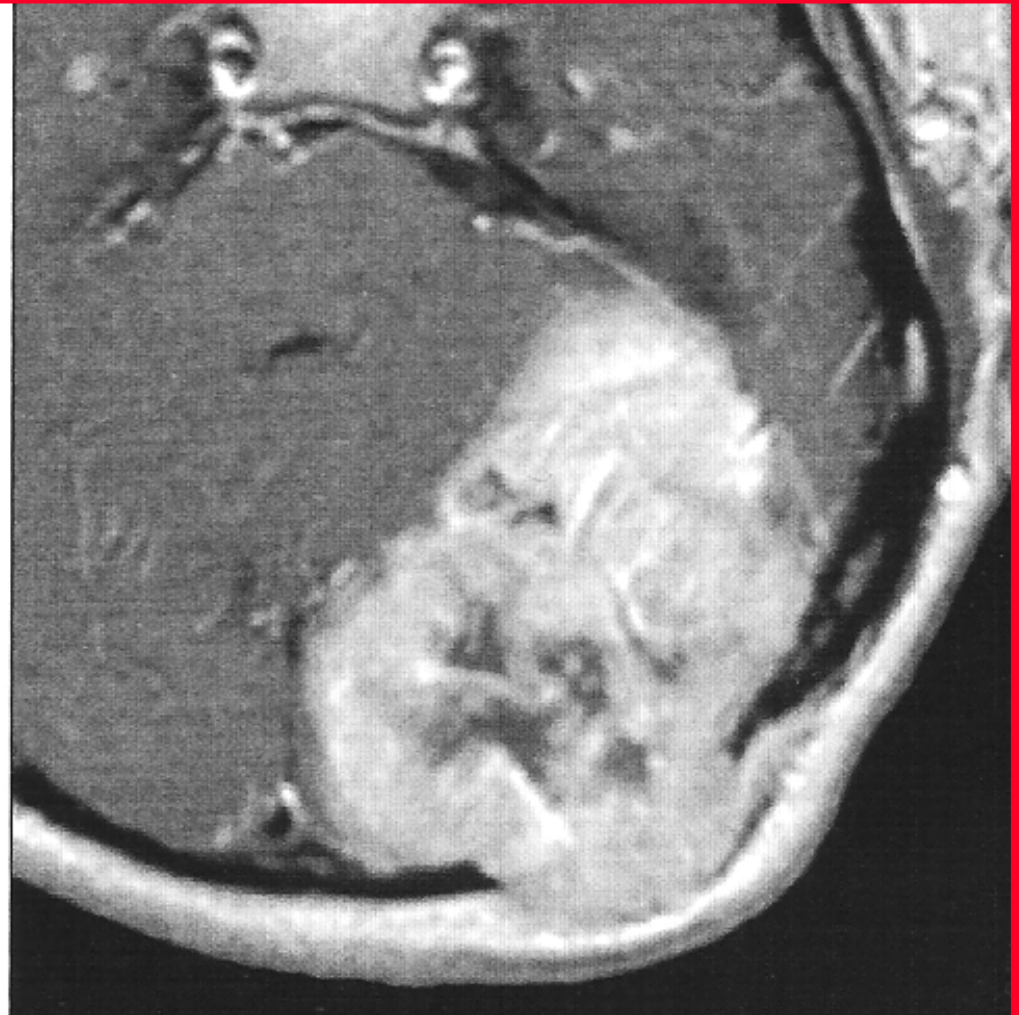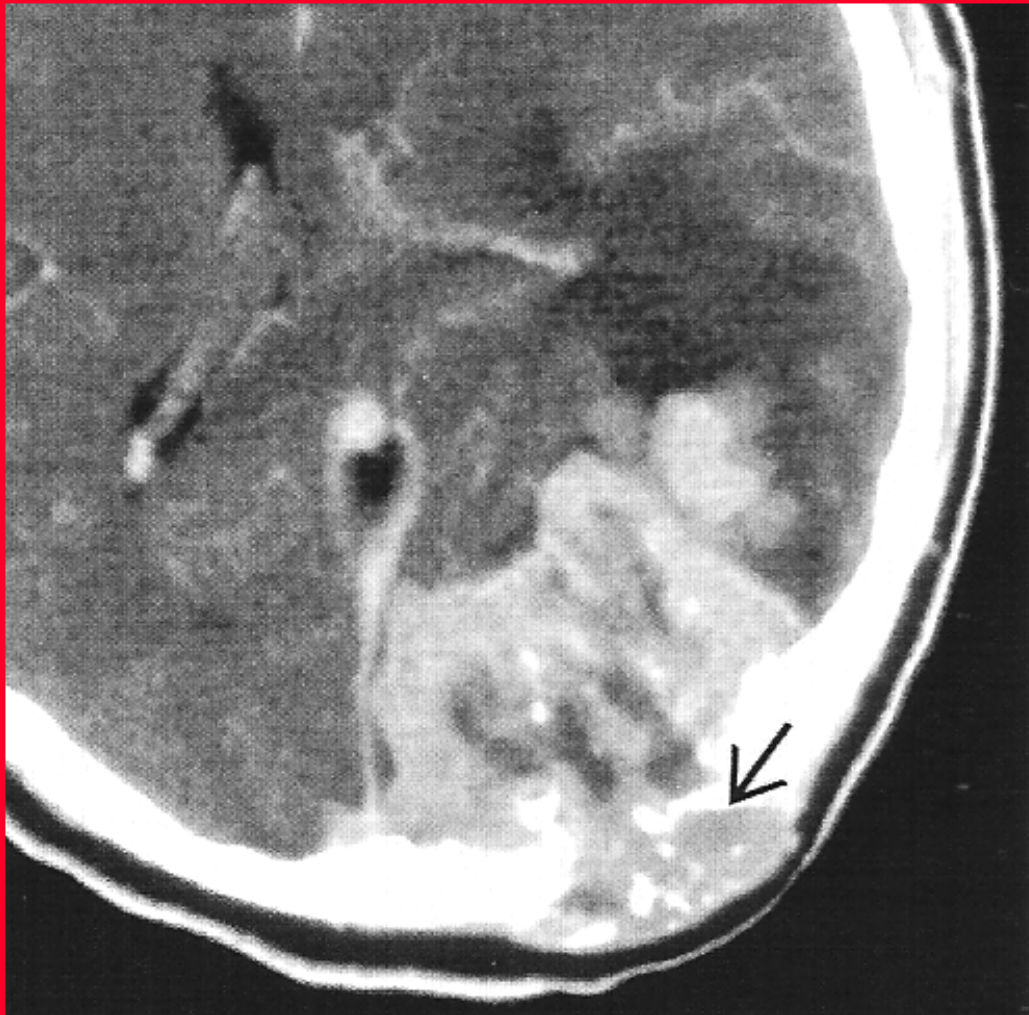


Hemianopic field defect



Completion phenomenon.

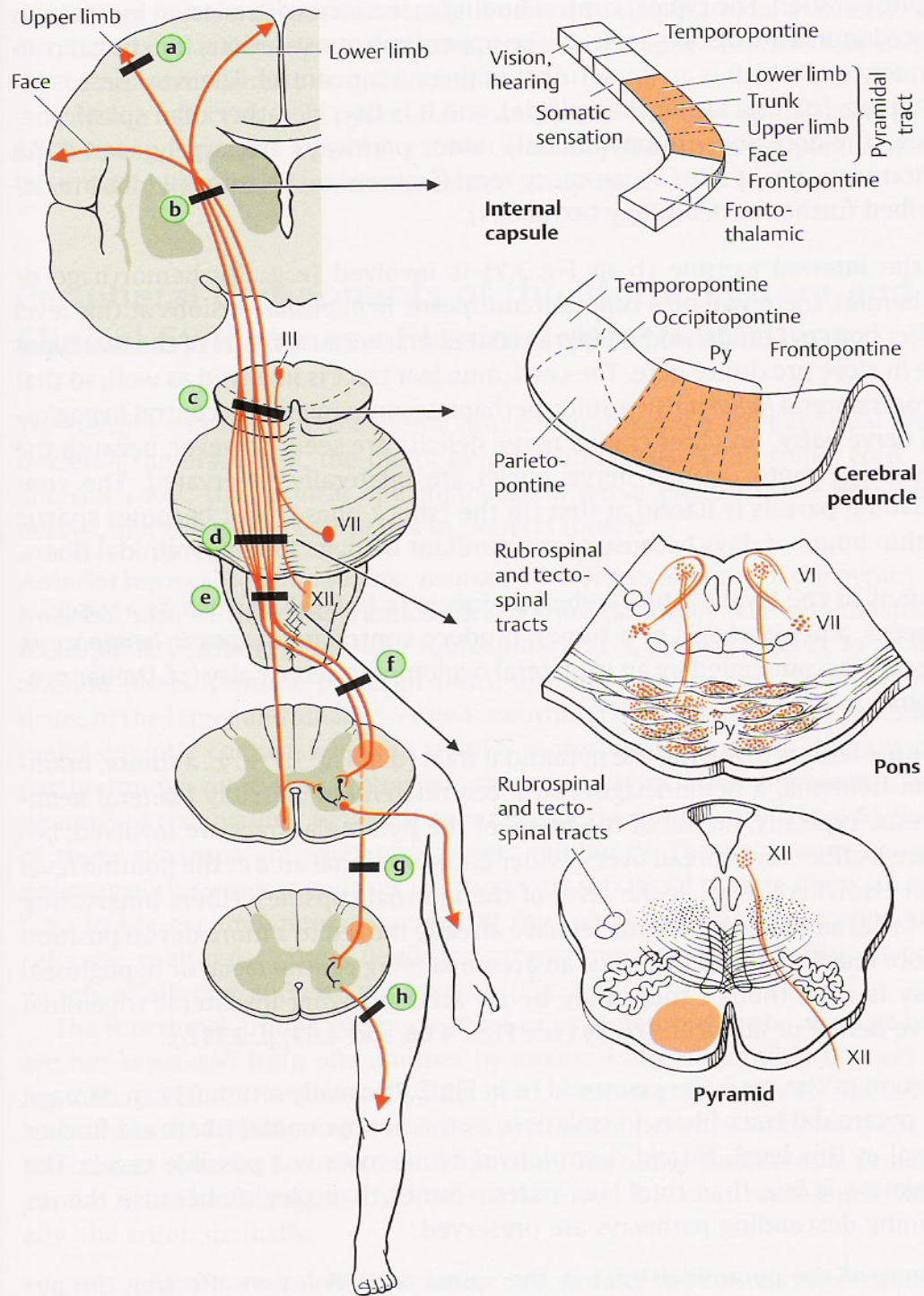
# ΑΙΜΑΓΓΕΙΟΠΕΡΙΚΥΤΤΩΜΑ



CECT

T1 C+ MRI

# ΠΥΡΑΜΙΔΙΚΗ ΟΔΟΣ



# ΔΙΑΤΑΡΑΧΕΣ ΤΗΣ ΠΥΡΑΜΙΔΙΚΗΣ ΟΔΟΥ

- ΜΗ ΕΠΙΤΕΛΕΣΗ ΛΕΠΤΩΝ, ΕΠΙΔΕΞΙΩΝ ΚΙΝΗΣΕΩΝ(ΑΚΡΑΣ ΧΕΙΡΑΣ)
- ΑΥΞΗΣΗ ΤΟΥ ΜΥΙΚΟΥ ΤΟΝΟΥ-ΠΥΡΑΜΙΔΙΚΟΣ ΤΟΝΟΣ(καμπτηρες ανω ακρων, εκτεινοντες κατω ακρων)
- ΠΥΡΑΜΙΔΙΚΗ ΚΙΝΗΤΙΚΗ ΤΡΟΧΟΠΕΔΗ Η ΦΑΙΝΟΜΕΝΟ ΤΟΥ ΣΟΥΓΙΑ(PYRAMIDAL CATCH-ΑΝΩ ΚΑΙ ΚΑΤΩ ΑΚΡΟ)
- ΜΥΙΚΗ ΑΔΥΝΑΜΙΑ-ΠΥΡΑΜΙΔΙΚΗ ΑΔΥΝΑΜΙΑ-σημειο Barre ανω ακρων-σημειο Migazini κατω ακρων
- ΑΥΞΗΣΗ ΜΥΟΤΑΤΙΚΩΝ Η ΕΝ ΤΩ ΒΑΘΕΙ ΑΝΤΑΝΑΚΛΑΣΤΙΚΩΝ-ΚΛΟΝΟΣ(ΕΠΙΓΟΝΑΤΙΔΑΣ-ΑΚΡΟΥ ΠΟΔΟΣ)
- ΕΛΑΤΤΩΣΗ ΤΩΝ ΕΠΙΠΟΛΗΣ ΑΝΤΑΝΑΚΛΑΣΤΙΚΩΝ—κοιλιακα-κρεμαστηρος-δακτυλιου πρωκτου-γλουτιαιο-πελματιαιο
- ΔΡΕΠΑΝΟΕΙΔΕΣ-ΨΑΛΙΔΩΤΟ ΒΑΔΙΣΜΑ

# ΔΙΑΤΑΡΑΧΕΣ ΤΗΣ ΠΥΡΑΜΙΔΙΚΗΣ ΟΔΟΥ

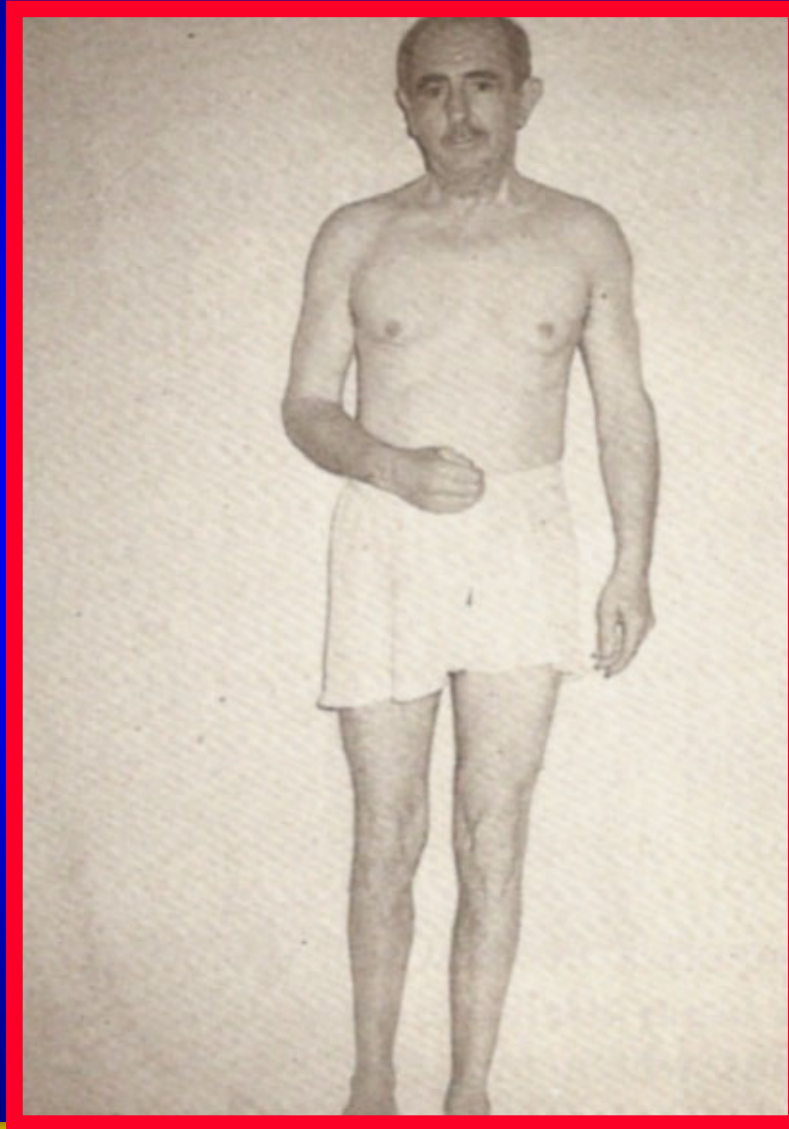
## ■ ΠΑΡΟΥΣΙΑ ΠΑΘΟΛΟΓΙΚΩΝ ΑΝΤΑΝΑΚΛΑΣΤΙΚΩΝ

- πυραμιδικα(δοκιμασια ασκησης για εκλυση πυραμιδικων αντανακλαστικων κατω ακρων)
  - **Babinski**---Chaddock-Schaeffer-Oppenheim-Gordon-Αναστασοπουλου-Διακογιαννη-Μπαλογιαννη-Bing-Adie- Goda- Shering
  - Rossolimo-Bernhart\Schrivier-Mentel\Bechterew
  - **Hoffman**-Tromner-Songue-Wartemberg(σημειο-αντιθεση)-Kornilof-Klepel-Dejerine\Bechterew-ανωτερο Babinski-Leri (ανωτερο-κατωτερο)-Meyert
- στελεχους-αρχεγονα: θηλασμου/απομυζησης (Toulouze-Voulpeas)-κεφαλικης εκτασης-παλαμοπωγωνικο-Marineskou
- στελεχους/πυραμιδικα : ρινοβλεφαρικο\υπερκογχο
- αρχεγονα---συλληψης-Liepmann\Kleist\Goldstein

# ΔΙΑΤΑΡΑΧΕΣ ΤΗΣ ΠΥΡΑΜΙΔΙΚΗΣ ΟΔΟΥ

- πυραμιδική δυσάρθρια/ψευδοπρομηκική ομιλία/σπαστική δυσάρθρια-----σιγανη/κοπιωδης/μονοτονη/παραλειψη συμφωνων και λεξεων

# ΠΥΡΑΜΙΔΙΚΟΣ ΤΟΝΟΣ/ΑΔΥΝΑΜΙΑ



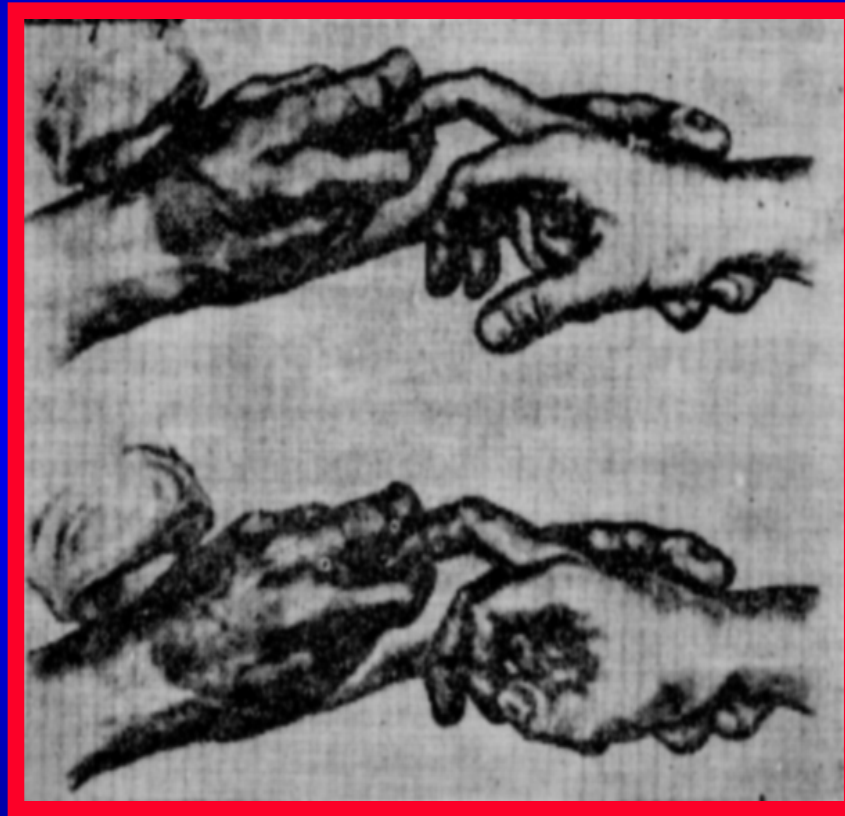βλαβη στα πεδια  
Forel---καψικη  
ημιπληγια---  
πυραμιδικη  
δυσκαμψια κατά  
Wernicke-Mann

ανωτερη βλαβη-  
χαλαρη ημιπληγια  
κατωτερη βλαβη-  
σπαστικη ημιπληγια

---

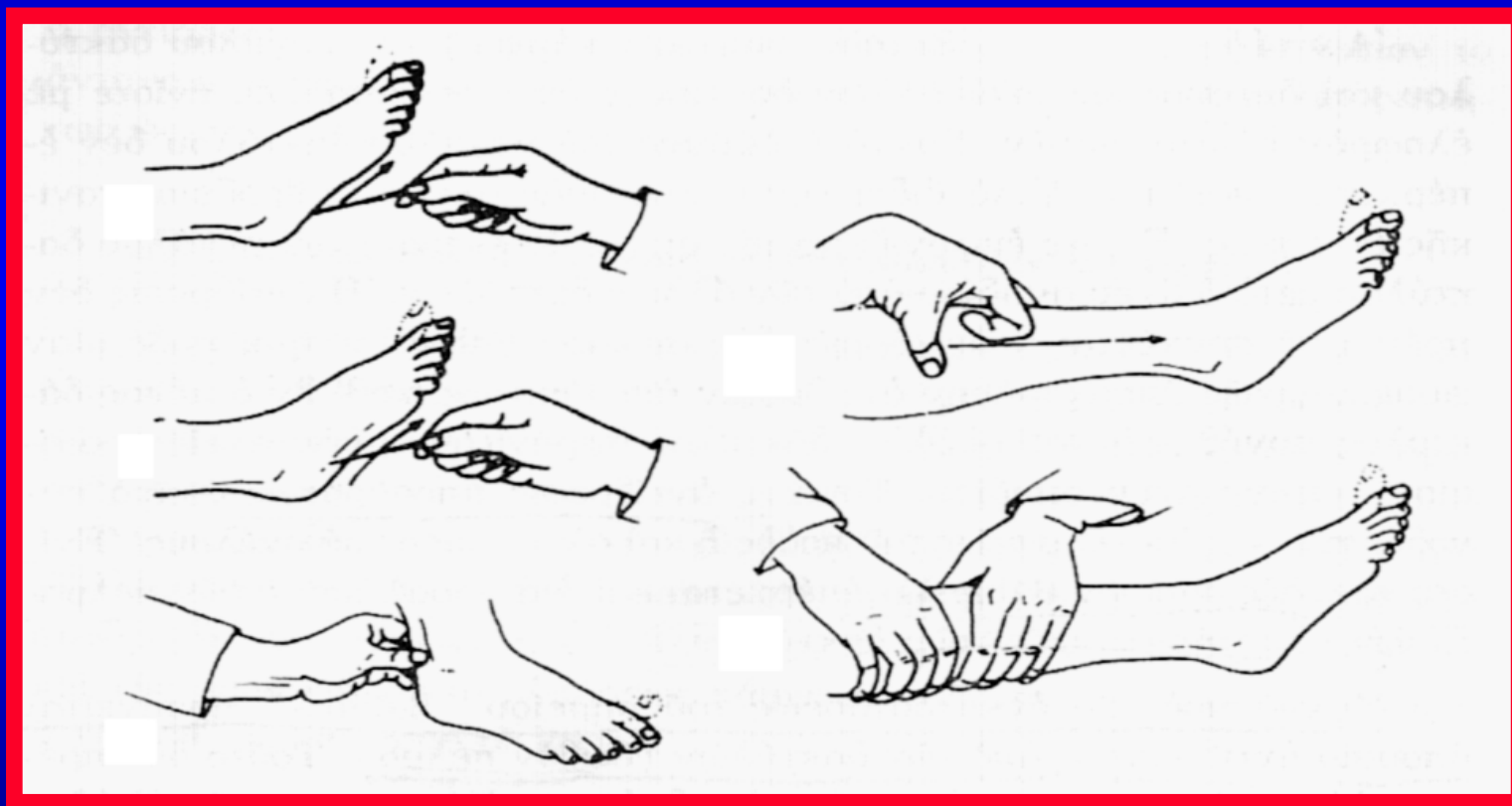
---

# σημείο Hoffman





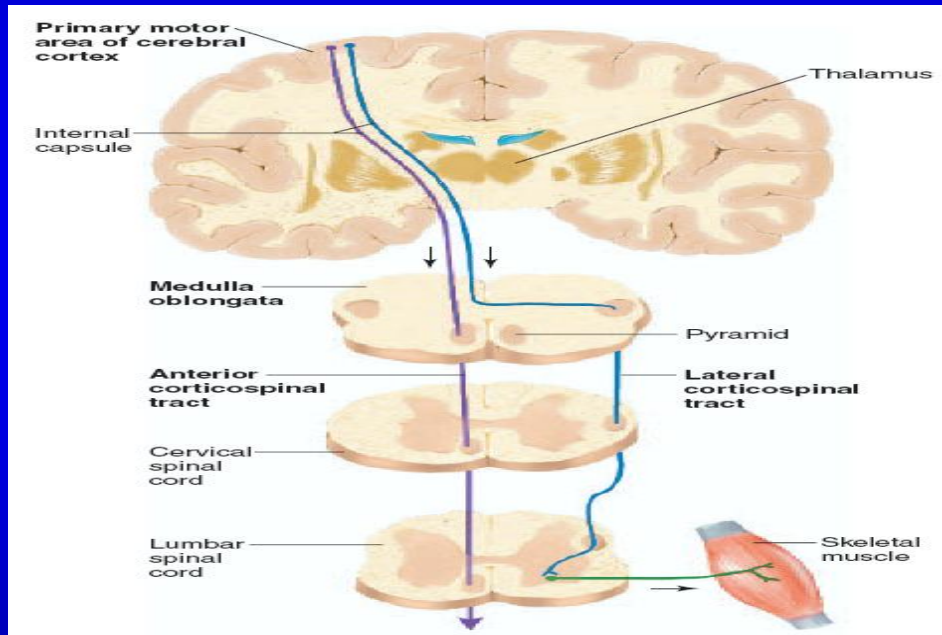
# σημεία Babinski-Chaddock-Shaeffer- Oppencheim-Gordon



# TC-MEPs

□ stimulation through the skull with signal recording at the level of

muscle (CMAP)  
nerve (neurogenic)  
spinal cord ( D-wave )



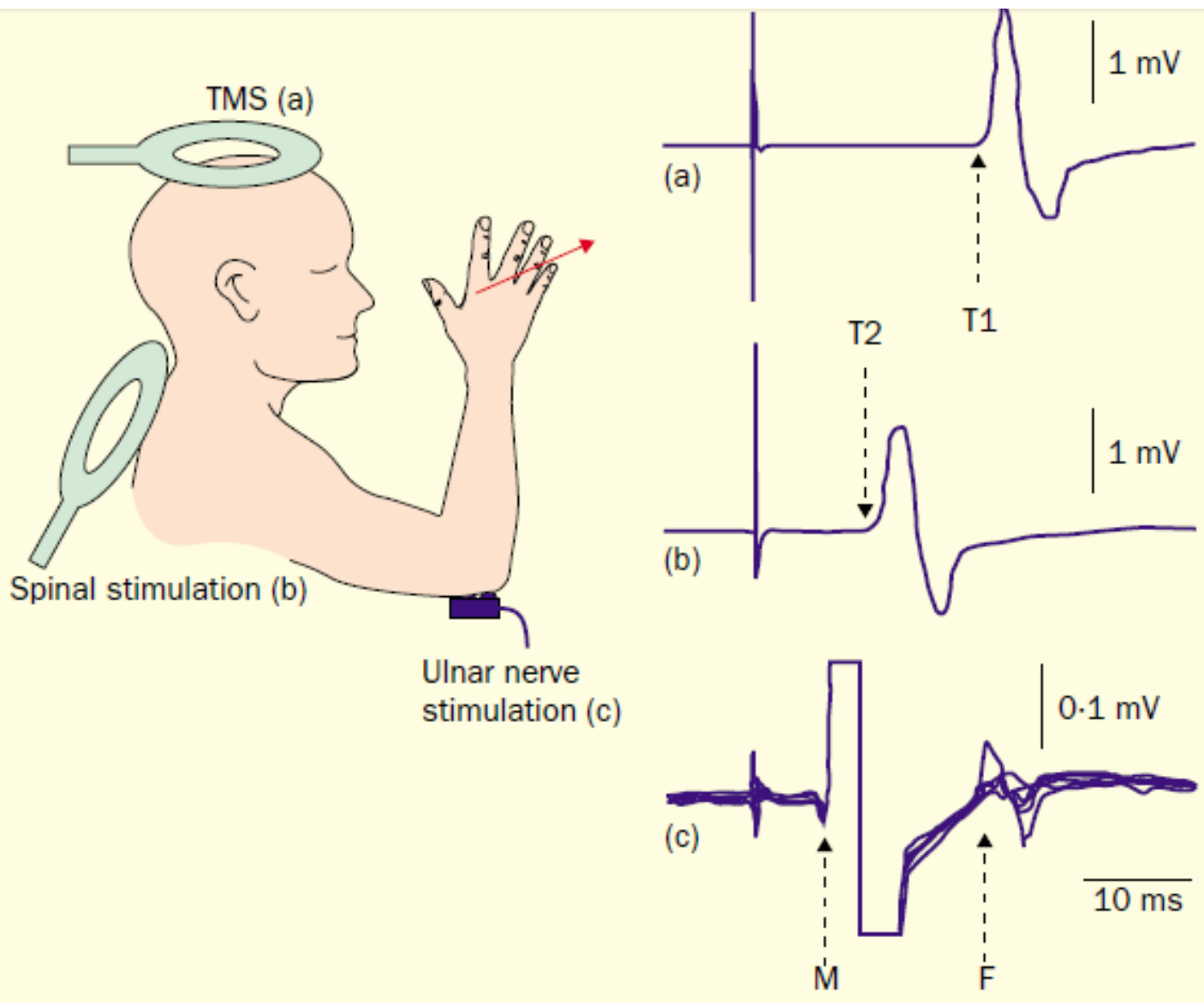
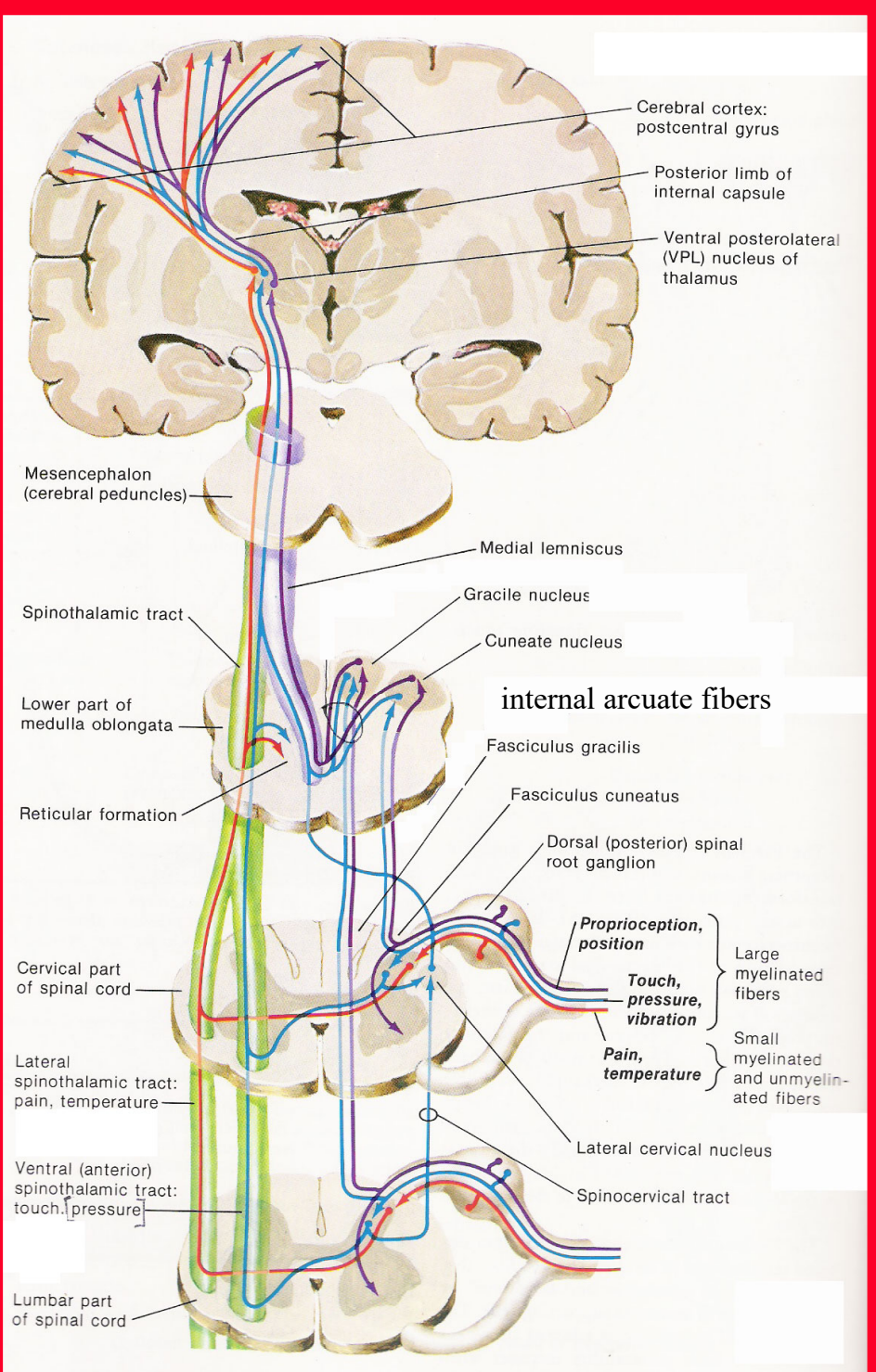


Figure 2. Schematic representation of the calculation of central motor conduction time (CMCT). (a) Motor evoked potential induced by TMS. (b) MEP after cervical spinal root stimulation. (c) F-waves after ulnar nerve electric stimulation. CMCT is estimated by onset latency of T1 minus onset latency of T2. By use of F-wave latency CMCT can be estimated more precisely as  $T1 - (F + M - 1) / 2$ . T1= onset latency of MEP elicited by TMS; T2= onset latency of MEP elicited by the coil placed on the back of cervical spine. M= onset latency of M-wave by electrical ulnar nerve stimulation. F= onset latency of F-wave by electrical ulnar nerve stimulation.



**ΑΙΣΘΗΤΙΚΕΣ  
ΟΔΟΙ**

# ΑΙΣΘΗΤΙΚΟΤΗΤΑ

- ΕΠΙΠΟΛΗΣ

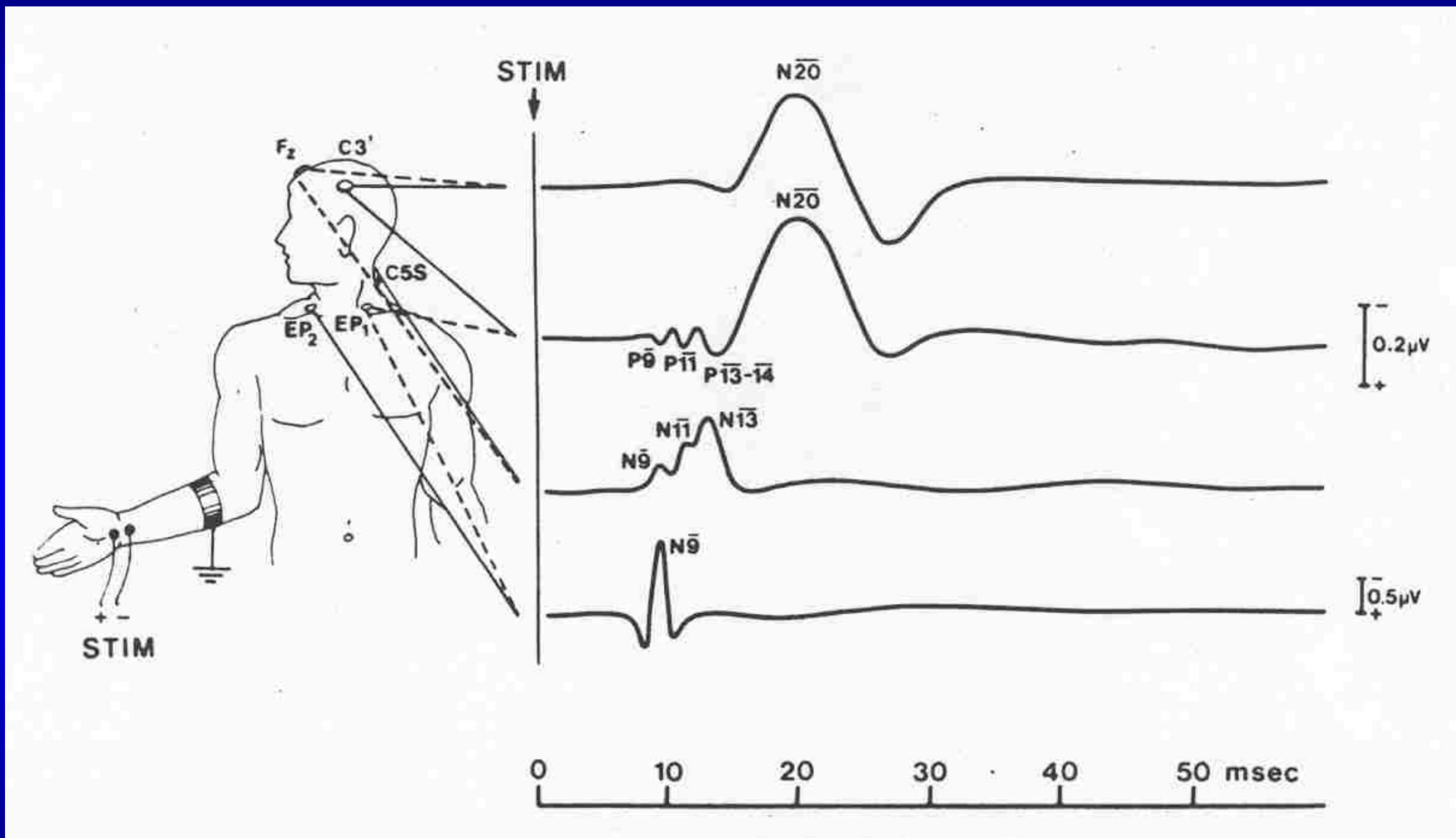
AST=αδρη αφη- επιπολης πιεση- PST= εν τω βαθει αλγος-επιπολης αλγος- θερμοτητα

- ΕΝ ΤΩ ΒΑΘΕΙ---ιδιοδεκτικοτητα οι δυο πρωτες--

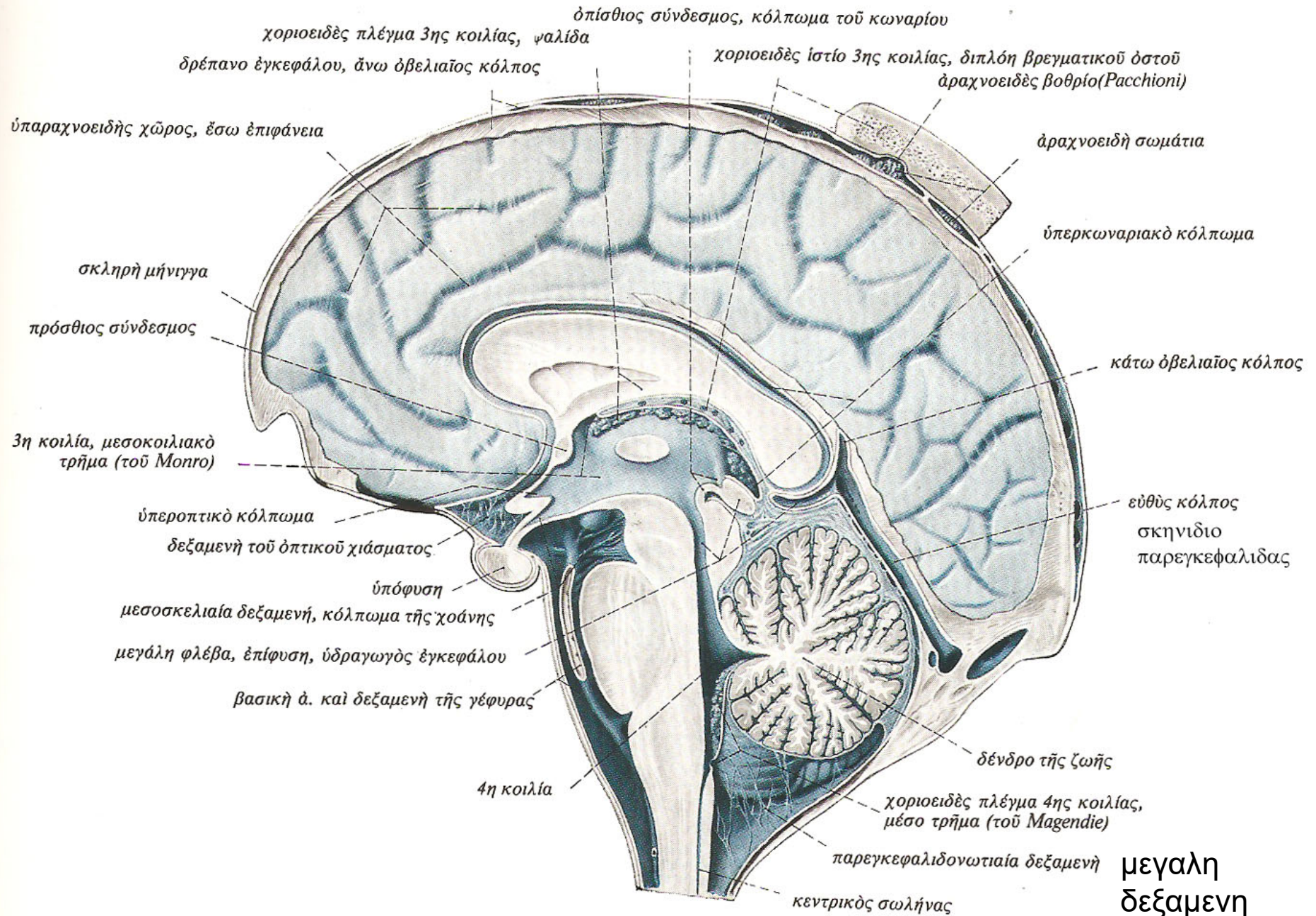
θεση μελων στον χωρο(κιναισθησια)-  
παλαισθησια(δονηση)-εν τω βαθει πιεση-  
λεπτη(διακριτικη) αφη

# ΑΙΣΘΗΤΙΚΟΤΗΤΑ

- ΣΥΝΔΥΑΣΜΕΝΗ (αθικτη η επιπολης+εν τω βαθει--- θαλαμοφλοιωδεις ινες η αισθητικος φλοιος)  
ΑΑ---δυαδικο ερεθισμα(παλαμιαιο ακρο δακτυλων 3-5 mm)-τοποαισθησια-βαραιοαισθησια-γραφαιοαισθησια-αποσβεση ερεθισματος-στερεογνωσια  
ΚΑ---δυαδικο ερεθισμα (κατοπτρικο- γραμμικο-ραχη ακρου ποδος 30-40 mm)-κυκλοι Weber/Zotterman-τοποαισθησια- αποσβεση ερεθισματος



# ΠΑΡΕΓΚΕΦΑΛΙΔΑ





# ΟΔΟΙ ΠΑΡΕΓΚΕΦΑΛΙΔΑΣ

- **κεντρομολες ινες**-προσθιο νωτιοπαρεγκεφαλιδικο δερματιο⇒**ρυγχιαιο νωτιοπαρεγκεφαλιδικο δερματιο/οπισθιο νωτιοπαρεγκεφαλιδικο δερματιο**⇒**οπισθιες η ραχιαιες εξω τοξοειδεις ινες**(από επικουρικο σφηνοειδη πυρην ο οποιος δεχεται ινας από σφηνοειδες δερματιο=**σφηνοπαρεγκεφαλιδικο δερματιο**)/**ελαιοπαρεγκεφαλιδικο δερματιο**[**νωτιοελαικο δερματιο**(NM →κατω ελαια) και **θαλαμοελαικο δερματιο η κεντρικο καλυπτρικο δερματιο**(ωχρα σφαιρα-αβεβαιος ζωνη-? θαλαμος-ερυθρος πυρην→κατω ελαια) →**κατω ελαια** → **αντιστοιχο ελαιοπαρεγκεφαλιδικο δερματιο** →**κατω παρεγκεφαλιδικα σκελη** →**παρεγκεφαλις**]/ **αιθουσοπαρεγκεφαλιδικο δερματιο/ δικτυοπαρεγκεφαλιδικο δερματιο**

# ΟΔΟΙ ΠΑΡΕΓΚΕΦΑΛΙΔΑΣ

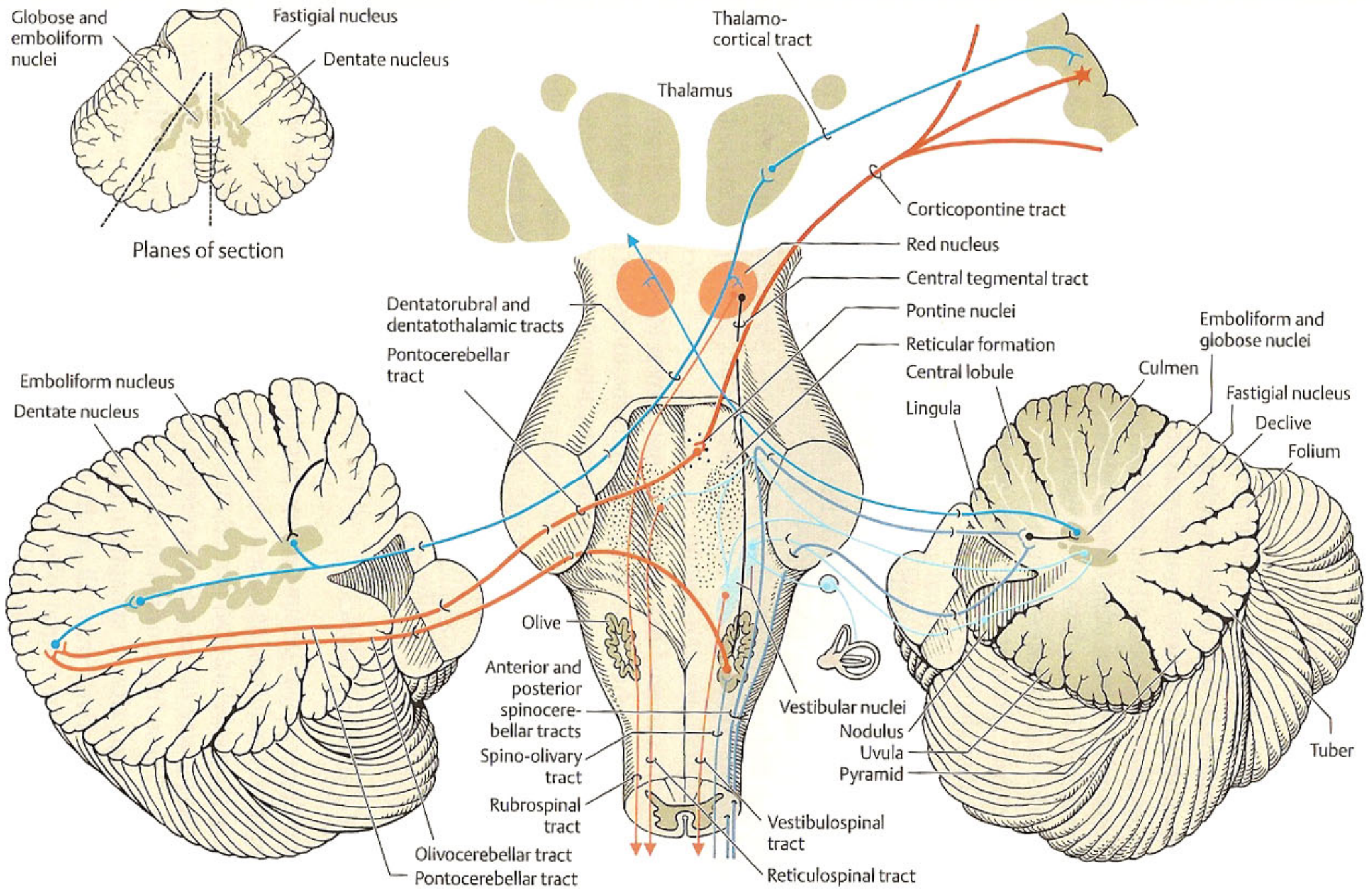
- **κεντρομολες ινες**- **γεφυροπαρεγκεφαλιδικες ινες**(ινες από **φλοιο ημισφαιριων** που καταληγουν σε γεφυρικούς πυρήνες και εν συνεχεια στην παρεγκεφαλιδα-ινες από **γεφυρική ταινία** καταληγουσες στην παρεγκεφαλιδα- **προσθιες εξω τοξοειδεις ινες** από **τοξοειδη πυρηνα προμηκους** καταληγουσες στην παρεγκεφαλιδα-παλαιότερο περιγραφονταν **οι μυελινες η ακουστικες χορδες** εχουσες σχεση με ακουστική οδο και καταληγουσες στην παρεγκεφαλιδα αιτινες ταυτιζονται επι του παροντος με τις προσθιες και οπισθιες η ραχιαιες εξω τοξοειδεις ινες)/ **τετραδυμοπαρεγκεφαλιδικο δεματιο**[από οπτική-ακουστική οδο στο τετραδυμο πεταλο(οπτική οδος-ανω διδυμιο////ακουστική οδος-κατω διδυμιο) και εν συνεχεια στην παρεγκεφαλιδα]

# ΟΔΟΙ ΠΑΡΕΓΚΕΦΑΛΙΔΑΣ

- φυγοκεντρες ινες—ινες Rukinje κροκυδας πιθανως και οζιδιου ---συστοιχοι αιθουσαιοι πυρηνες- οδοντωτος πυρην (εμβολοειδης/ σφαιροειδης πυρηνας) ---χιασμος ανω παρεγκεφαλιδικων σκελων του Wernekinck του μεσεγκεφαλου- αντιστοιχοι κατιοντες κλαδοι (αντιστοιχη παρεγκεφαλοπρομηκικη δεσμις)(αντιστοιχος δικτυωτος σχηματισμος γεφυρας και προμηκους/αντιστοιχος πυρην κατω ελαιας/αντιστοιχος ΑΜΣΣ)- αντιστοιχοι ανιοντες κλαδοι[αντιστοιχος ερυθρος πυρην {αντιστοιχη ερυθροθαλαμικη δεσμις στον αντιστοιχο οπτικο θαλαμο-συστοιχο ερυθρονωτιαιο και συστοιχο ερυθροδικτυωτο δεματιο στους συστοιχους(εν μερει αντιστοιχους) κινητικους πυρηνες εγκεφαλικων και νωτιαιων νευρων}/αντιστοιχη ωχρα σφαιρα/αντιστοιχο εξω-διαμεσο πυρηνα οπτικου θαλαμου και διαμεσου αυτου στην αντιστοιχη προκινητικη και κινητικη χωρα]- οροφιαιος πυρην ---συστοιχο οροφιαοπρηκικο δεματιο(συστοιχοι αιθουσαιοι πυρηνες κυριως εξω και κατιων/συστοιχος δικτυωτος σχηματισμος γεφυρας και προμηκους)/αντιστοιχος αγκιστροειδης δεσμις του Russell(περι το ανω σκελος παρεγκεφαλιδας) (αντιστοιχοι αιθουσαιοι πυρηνες κυριως εξω, εσω και κατιων/αντιστοιχος δικτυωτος σχηματισμος προμηκους/αντιστοιχος ΑΜΣΣ)

# ΕΡΥΘΡΟΣ ΠΥΡΗΝ

- **ερυθρος πυρην**---μικροκυτταρική μοίρα(ανω μοίρα)/μεγαλοκυτταρική μοίρα(κατω μοίρα)
- **ερυθρος πυρην**--- μεσεγκεφαλος
- **προσαγωγες οδοι**
  - από οδοντωτο πυρηνα παρεγκεφαλιδας(1- χιαζομενες οδοντωτοερυθροθαλαμοφλοιική οδος/ανω σκελος παρεγκεφαλιδας και εν συνεχεια φλοιογεφυροπαραγκεφαλιδική οδος/μεσο σκελος παρεγκεφαλιδας-συνεργεια κινήσης---2-χιαζομενη οδοντωτοερυθρική οδος) και **εμβολοειδη πυρηνα παρεγκεφαλιδας**(χιαζομενη οδος/ανω σκελος παρεγκεφαλιδας-για την ισορροπια σε σταση και βαδιση) -----**οι χιασμοι επιτελουνται στον χιασμο των ανω παρεγκεφαλικων σκελων (χιασμος Wernekinck) στο μεσεγκεφαλο**
  - από εγκεφαλικο φλοιο(περιοχη 4)-φλοιοερυθραια οδος
  - από τετραδυμο πεταλο-τετραδυμοερυθραια οδος
  - ? **ωχρα σφαιρα, μελαινα ουσια, υποθαλαμιο σωμα**



# ΕΡΥΘΡΟΣ ΠΥΡΗΝ

- **απαγωγες οδοι**
  - **ερυθρονωτιαια οδος**(von Monakow)-χιαζομενη στον χιασμο Forel(κοιλιακος χιασμος της καλυπτρας μεσεγκεφαλου)-προσθια κερατα NM(ευοδωτικα σε καμπτηρες, ανασταλτικα σε εκτεινοντες)
  - **ερυθροδικτυωτη οδος**-χιαζομενη στον χιασμο Forel(κοιλιακος χιασμος της καλυπτρας) και στην συνεχεια δικτυωτος σχηματισμος και **δικτυονωτιαια οδος**-προσθια κερατα NM
  - **ερυθροελαικη οδος**(=κεντρικο καλυπτρικο δεματιο)→παρεγκεφαλις δια μεσου της **ελαιοπαρεγκεφαλιδικης οδου** και κατω παρεγκεφαλιδικου σκελους
- **βλαβη ερυθρου πυρηνα**-----τρομος ερυθρου πυρηνα(βλαβη ερυθρονωτιαιου δεματιου-τρομος χειρων επι καμπτικης θεσης/βλαβη αιθουσονωτιαιου δεματιου-τρομος χειρων επι προτασης)

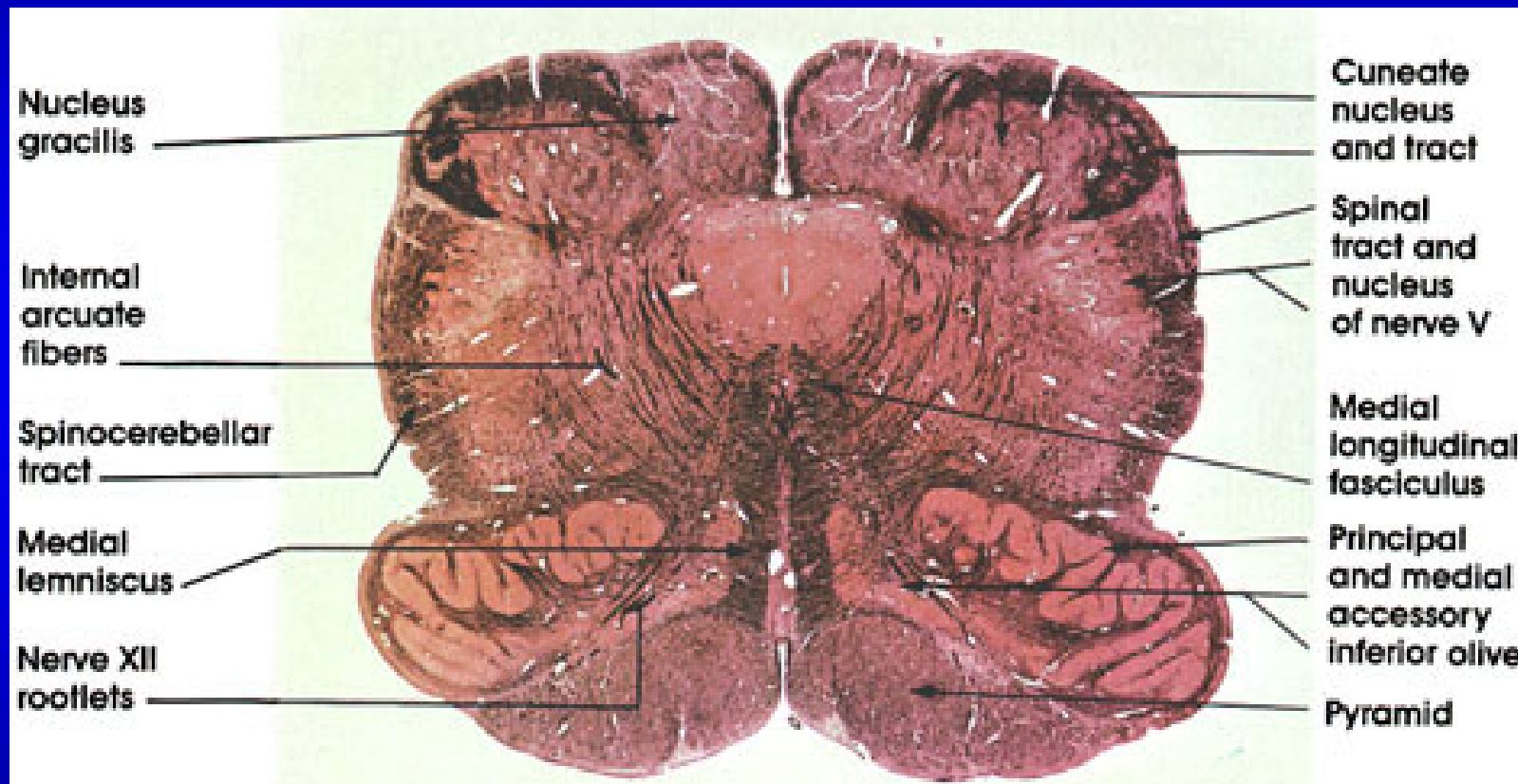# ΣΥΜΠΛΕΓΜΑ ΠΥΡΗΝΩΝ ΚΑΤΩ ΕΛΑΙΑΣ

- κατω ελαια-προμηκης
- προσαγωγες συνδεσεις
  - θαλαμοελαικο δεματιο η κεντρικο καλυπττικο δεματιο(ωχρα σφαιρα-αβεβαιος ζωνη-? θαλαμος-ερυθρος πυρην→κατω ελαια)
  - φαια ουσια γυρω απο τον υδραγωγο του Sylvius/προτετραδυμικος πυρην →κατω ελαια
  - δικτυωτος σχηματισμος →κατω ελαια
  - εγκεφαλικος φλοιος →φλοιοελαικη οδος →κατω ελαια
  - νωτιοελαικο δεματιο(απο οπισθια κερατα)→κατω ελαια
  - ανω διδυμιο→κατω ελαια
  - αντιστοιχοι παρεγκεφαλιδικοι πυρηνες→κατω ελαια

# ΣΥΜΠΛΕΓΜΑ ΠΥΡΗΝΩΝ ΚΑΤΩ ΕΛΑΙΑΣ

- ατταγωγες συνδεσεις
  - **κατω ελαια** →αντιστοιχο ελαιοπαρεγκεφαλιδικο δεματιο →κατω παρεγκεφαλιδικα σκελη →παρεγκεφαλις(νεοπαρεγκεφαλιδικος φλοιος)
  - **κατω ελαια** →ελαιονωτιαιο δεματιο(κινητικοι πυρηνες προσθιων κερατων)
- κατω ελαια → συνεργεια κινησης
- επικουρικη ελαια(ραχιαια-εσω) → αρχιπαρεγκεφαλις →διατηρηση ισορροπιας
- **βλαβη κατω ελαιας η κεντρικου καλυπτρικου δεματιου**---ρυθμικες κινησεις μαλθακης υπερωας, φαρυγγος, διαφραγματος (μυοαρρυθμια-μυοκλονος-λυγξ)/? τρομος κεφαλης και σωματος επι ανασηκωσης από κατακεκλιμενη θεση-συνηθως εξ ισχαιμιας---  
-? πιθανως η ιδια φαινομενολογια από βλαβη οδοντωτου πυρηνα







# ΠΑΡΕΓΚΕΦΑΛΙΔΙΚΕΣ ΔΟΚΙΜΑΣΙΕΣ

# ΔΟΚΙΜΑΣΙΕΣ

- **δεικτης-μυτη**---δυσμετρία(υπομετρία-υπερμετρία)/ ασυνεργία(σημείο Fonstein)/κινητικός τρομος η τρομος προθεσης (τελικού σκοπού)
- **δεικτης-μυτη-δεικτης** ---δυσμετρία (υπομετρία-υπερμετρία)/ ασυνεργία (σημείο Fonstein)/κινητικός τρομος η τρομος προθεσης (τελικού σκοπού)
- **δεικτης-δεικτης** ---δυσμετρία (υπομετρία-υπερμετρία)/ ασυνεργία (σημείο Fonstein)/κινητικός τρομος η τρομος προθεσης (τελικού σκοπού)/αδυναμία αναστολής κίνησης(δυσχρονομετρία-ασυνεργία κινήσεων στον χρόνο)
- **πτερνα-γονατο**--- δυσμετρία (υπομετρία-υπερμετρία)/ ασυνεργία (σημείο Fonstein)/κινητικός τρομος η τρομος προθεσης (τελικού σκοπού)
- **δακτυλος ποδιου-δεικτης**--- δυσμετρία (υπομετρία-υπερμετρία)/ ασυνεργία (σημείο Fonstein)/κινητικός τρομος η τρομος προθεσης (τελικού σκοπού)

# ΔΟΚΙΜΑΣΙΕΣ

- **δοκιμασία ταχύτητας έναρξης και αναστολής μιας κίνησης---**  
δυσχρονομετρία(ταχεία συσφιξη και χαλάρωση δακτυλων  
εξεταζοντας υπο των χειρων του ασθενη / δοκιμασία Gordon-  
Holmes/μετακίνηση υπο του εξεταστη ανω ακρου του ασθενη σε  
προταση-κινητικός αναπαλμος/ μετακίνηση υπο του εξεταστη  
κατω ακρου του ασθενη σε προταση-κινητικός αναπαλμος)
- **δοκιμασία ταχύτητας εναλλαγής των φάσεων μιας κίνησης-----**  
δυσδιαδοχοκίνηση(δοκιμασία πρηνισμού-υπτιασμού/δοκιμασία  
παλαμης-ραχης ετεροπλευρης ακρας χειρος/δοκιμασία παλαμης-  
ραχης ακρας χειρος επι ραχης της ετεροπλευρης ραχης ακρας  
χειρος/δοκιμασία πελματος ασθενη-παλαμης εξεταζοντας)

# ΔΟΚΙΜΑΣΙΕΣ

- δοκιμασία στασης και ισορροπίας στην καθιστική θέση---αταξία
- δοκιμασία στασης και ισορροπίας στην ορθία θέση(δοκιμασία Romberg)---αταξία
- δοκιμασία ισορροπίας στην βαδισή(κανονικό βαδισμα/ επιτηδευμένο βαδισμα/δοκιμασία Babinski-Weil) ---αταξία
- δοκιμασία στατικής ισορροπίας των ανω ακρών (δοκιμασία προτάσης/δοκιμασία καταδείξης των δακτύλων κατά Barany) ---αταξία

# ΕΠΙΠΡΟΣΘΕΤΑ ΣΗΜΕΙΑ

- ευκολος καματος
- τρομος τελικου σκοπου η τρομος προθεσης
- μυικη υποτονια-πτωση στο εδαφος ανευ απωλειας συνειδησης=drop attack
- μειωση των εν τω βαθει μυικων αντανακλαστιων
- εκκρεμοειδη επιγονατια αντανακλαστικα
- δυσαρθρια-συλλαβικη/εκρηκτικη ομιλια
- νυσταγμος
- ?μειωση αυτοματων κινησεων
- παρεκκλιση ακρων
- διαταραχη κινητικης μαθησης(δυσκολια εκμαθησης κινητικων προγραμματαων)/ διαταραχη αντιληψης ρυθμου/ διαταραχη μετατοπισης προσοχης/διαφορες γνωσιακες δυσλειτουργιες/?μνημη

# ΕΠΙΠΡΟΣΘΕΤΑ ΣΗΜΕΙΑ

- βαθμιαία αποκατάσταση των κινητικών διαταραχών μετά από καταστροφή της παρεγκεφαλιδας(πλαστικότητα) λόγω αναληψης της αρμονιας της κινησης(εργο της παρεγκεφαλιδας) από άλλες περιοχες του ΚΝΣ π.χ. φλοιος τελικου εγκεφαλου

# ΝΟΣΟΣ VON HIPPEL-LINDAU

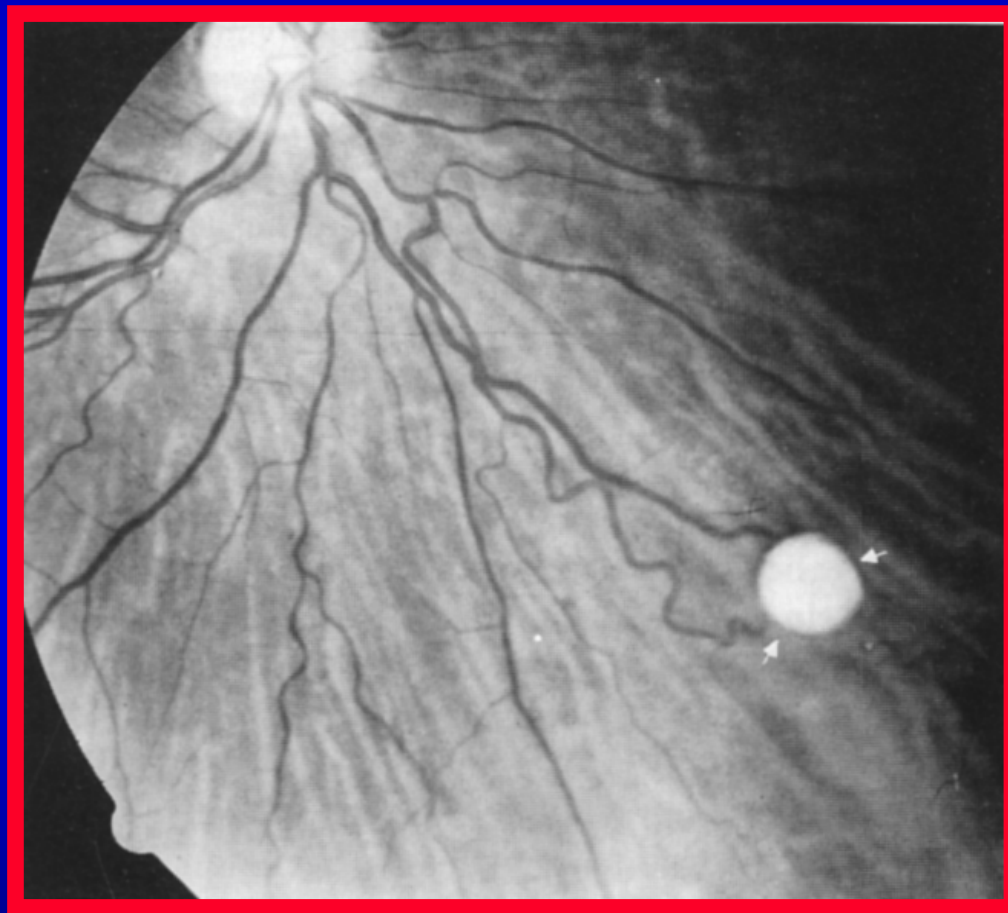
- εναρξη-ενηλικος ζωη
- πορεια-ποικιλη
- αιμαγγειοβλαστωμα αμφιβληστροειδους(περιφερεια με ασυμπτωματικη κατασταση ειτε ωχρα κηλιδα με προοδευτικη απωλεια ορασης)
- αιμαγγειοβλαστωμα και κυστεις παρεγκεφαλιδας- παρεγκεφαλιδικη συνδρομη/αυξημενη ενδοκρανια πιεση και αυξημενη πρωτεινη στο ΕΝΥ/πολυκυτταραιμια(10-20% των ασθενων με αιμαγγειοβλαστωμα παρεγκεφαλιδας-ομαλοποιηση επι αφαιρεσεως του ογκου)



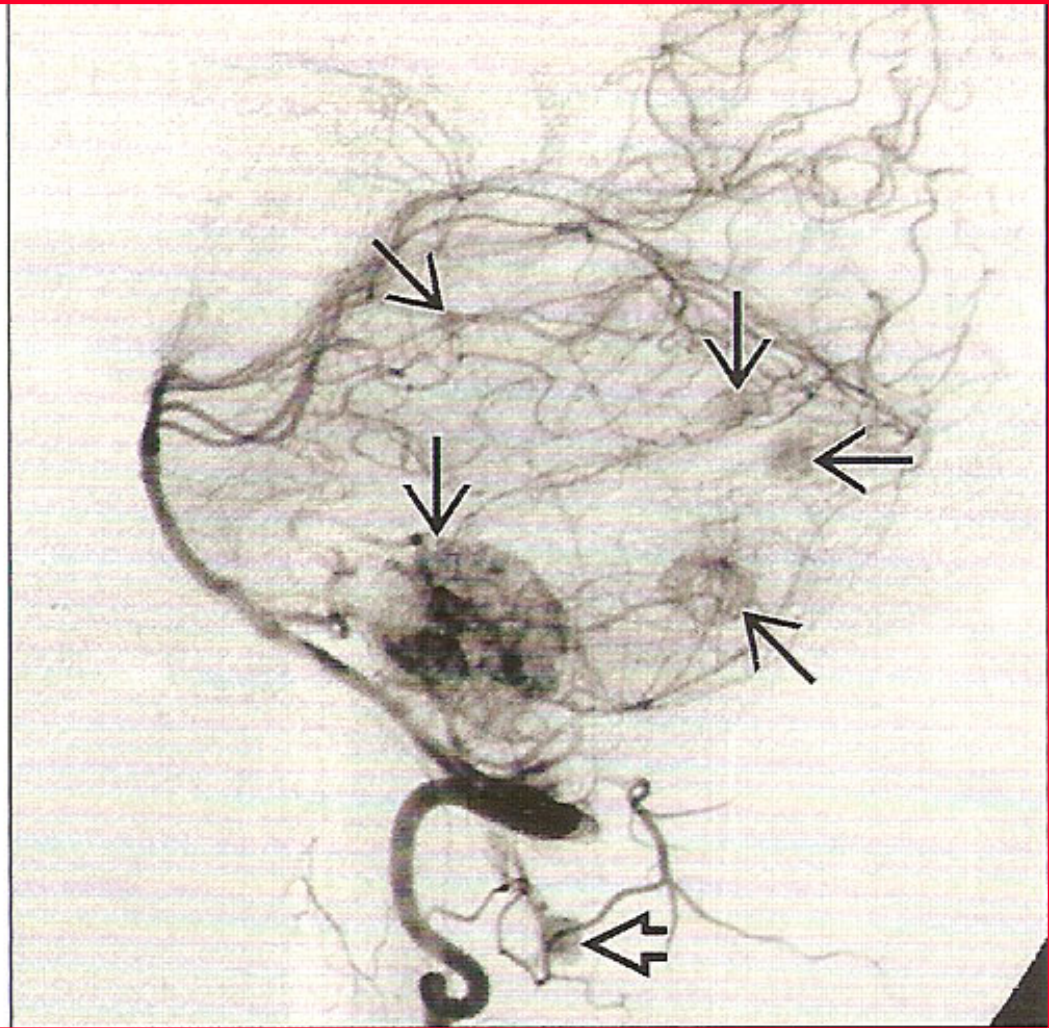
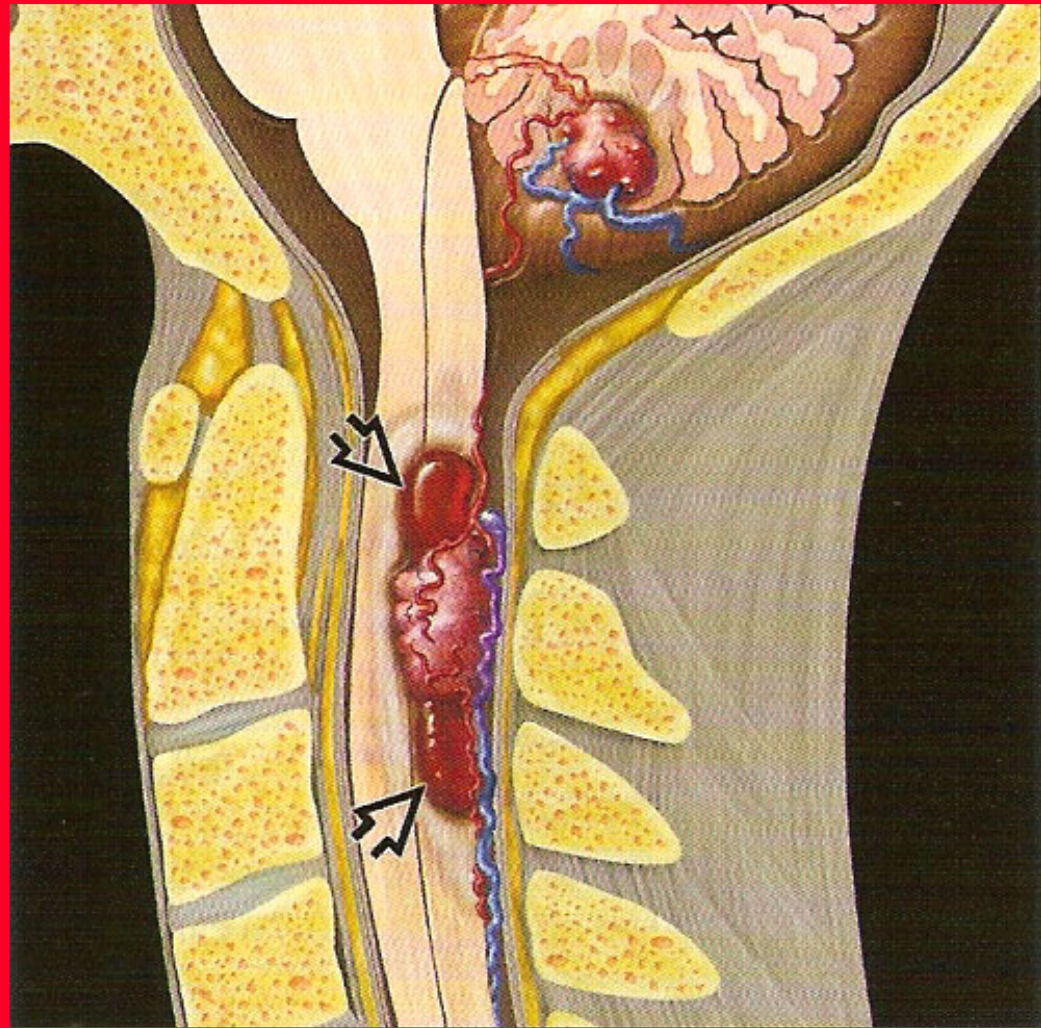
# ΝΟΣΟΣ VON HIPPEL-LINDAU

- δερμα-αγγειωματωση προσωπου/καφεοειδεις κηλιδες
- φαιοχρωμοκυττωμα-μυελος επινεφριδιων/αορτικα σωματα/μεσαυλιο/οργανο Zuckerkandl(ΔΔ-NF/MEN)
- ηπατικο αγγειωμα/ηπατικη κυστη
- κυστη παγκρεατος/παγκρεατικο κυσταδενωμα
- κυστη επιδιδυμιδας
- υπερνεφρωμα νεφρου/κυστη νεφρου
- αιμαγγειοβλαστωμα(21-72% επι των περιπτωσεων)-2% των ογκων εγκεφαλου και 7-10% των ογκων οπισθιου κρανιακου βοθρου-εγκεφαλικα ημισφαιρια/υποφυση/στελεχος/ παρεγκεφαλιδα/νωτιαιο μυελο-νεαρη και μεση ηλικια

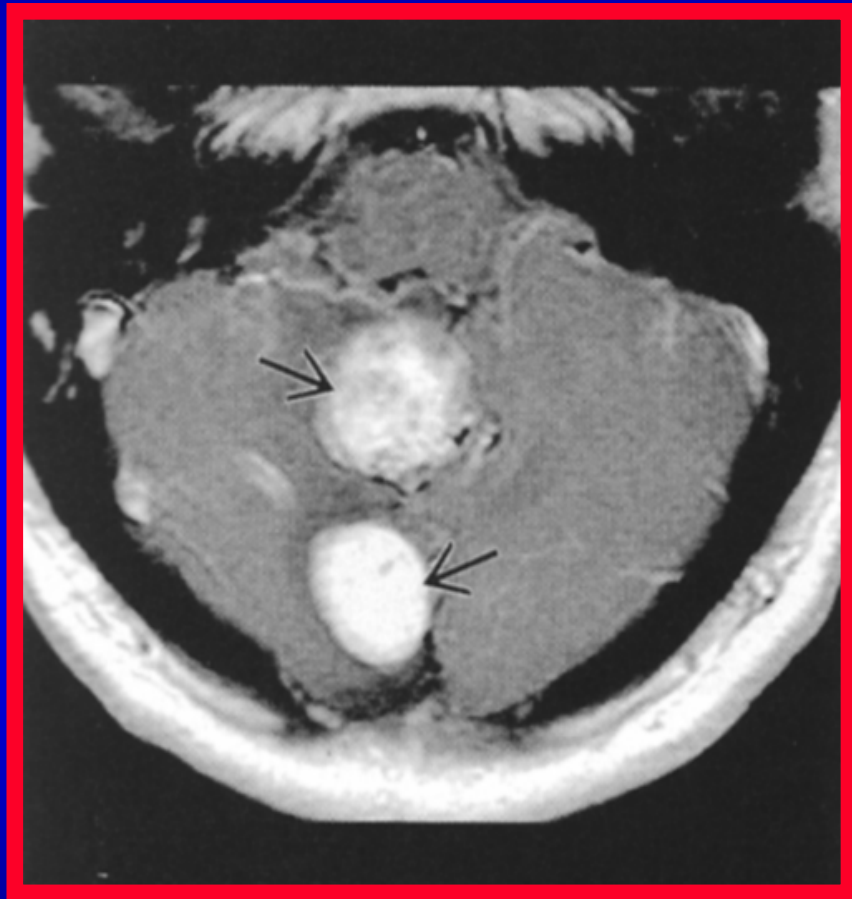
# ΝΟΣΟΣ VON HIPPEL-LINDAU



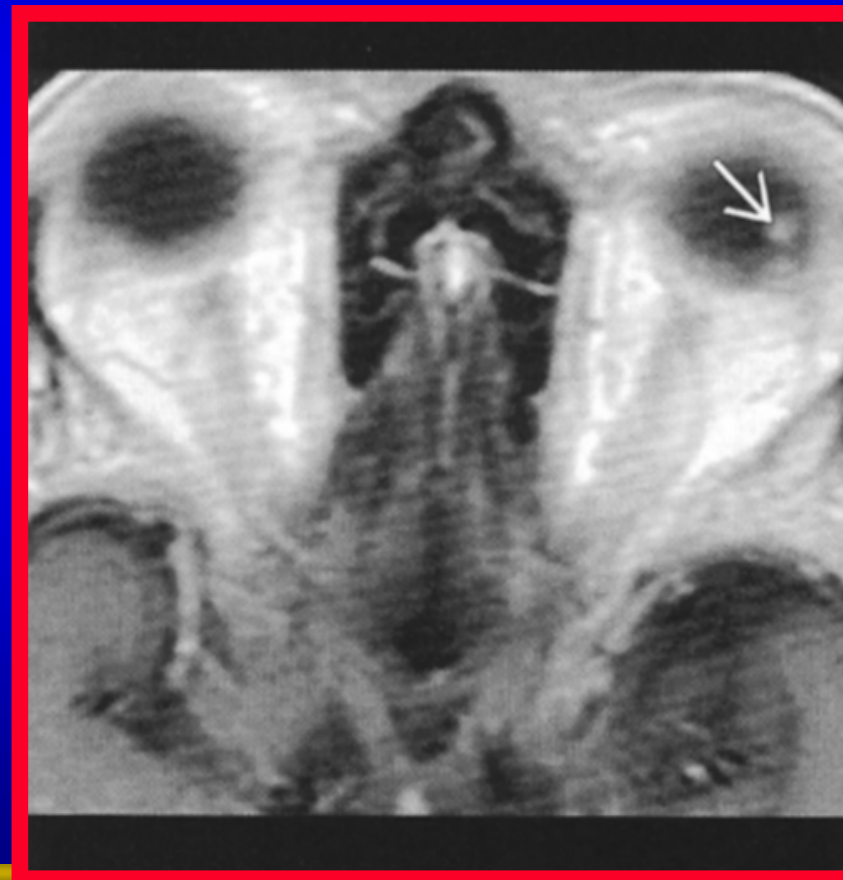
# ΝΟΣΟΣ VON HIPPEL-LINDAU



# ΝΟΣΟΣ VON HIPPEL-LINDAU



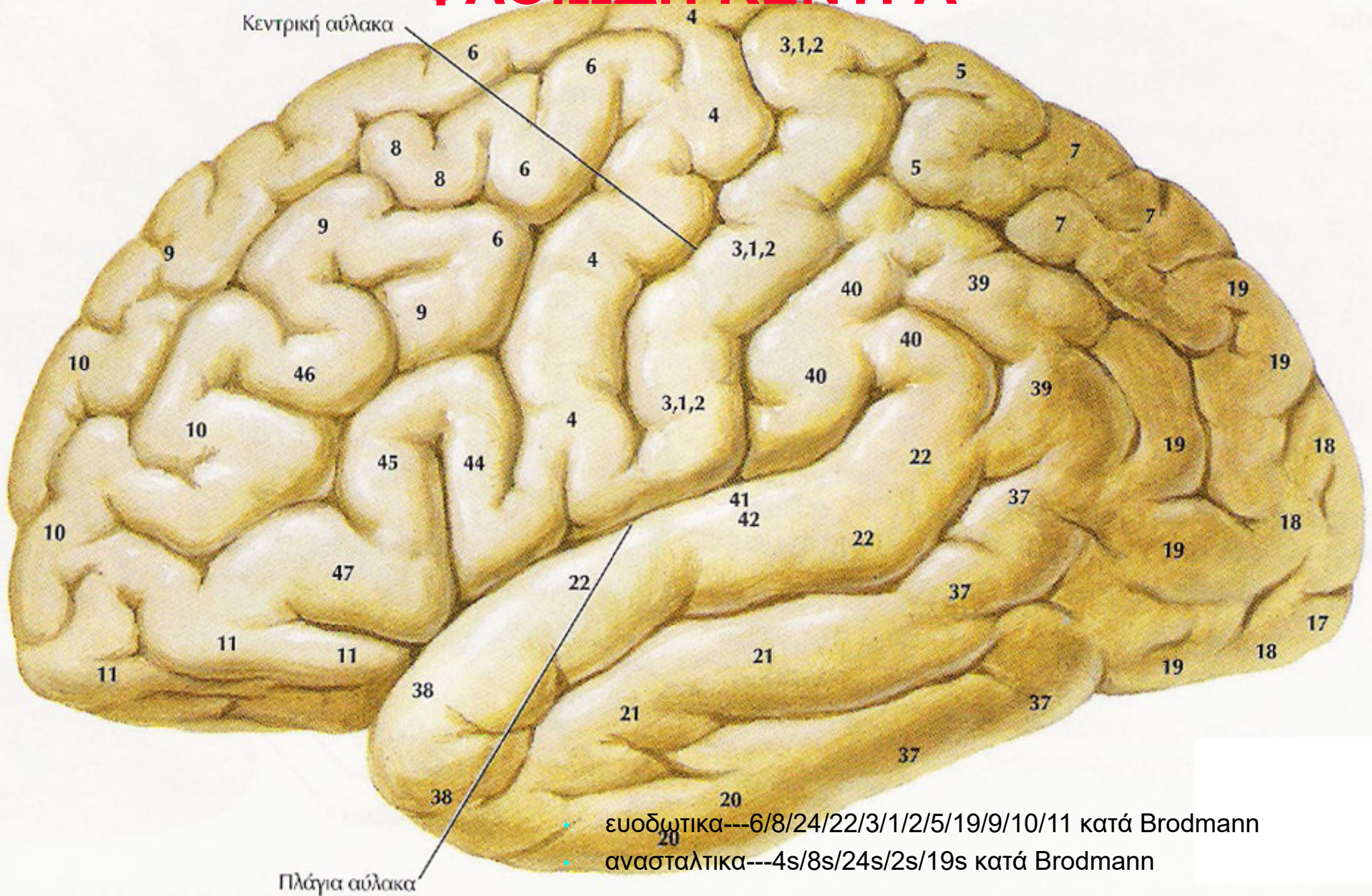
□ T1 C+ MRI





# ΕΞΩΠΥΡΑΜΙΔΙΚΟ ΣΥΣΤΗΜΑ

# ΦΛΟΙΩΔΗ ΚΕΝΤΡΑ

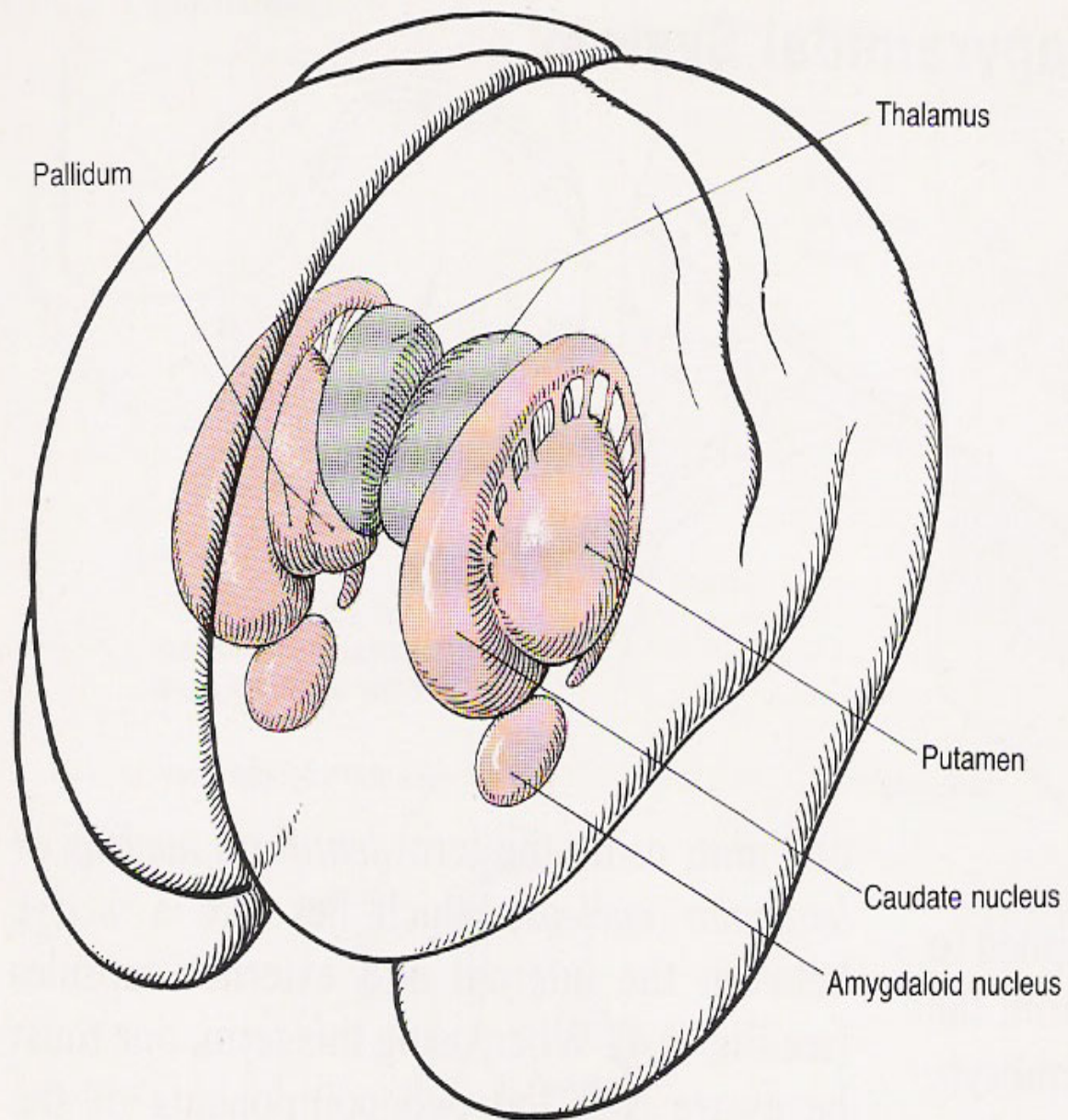


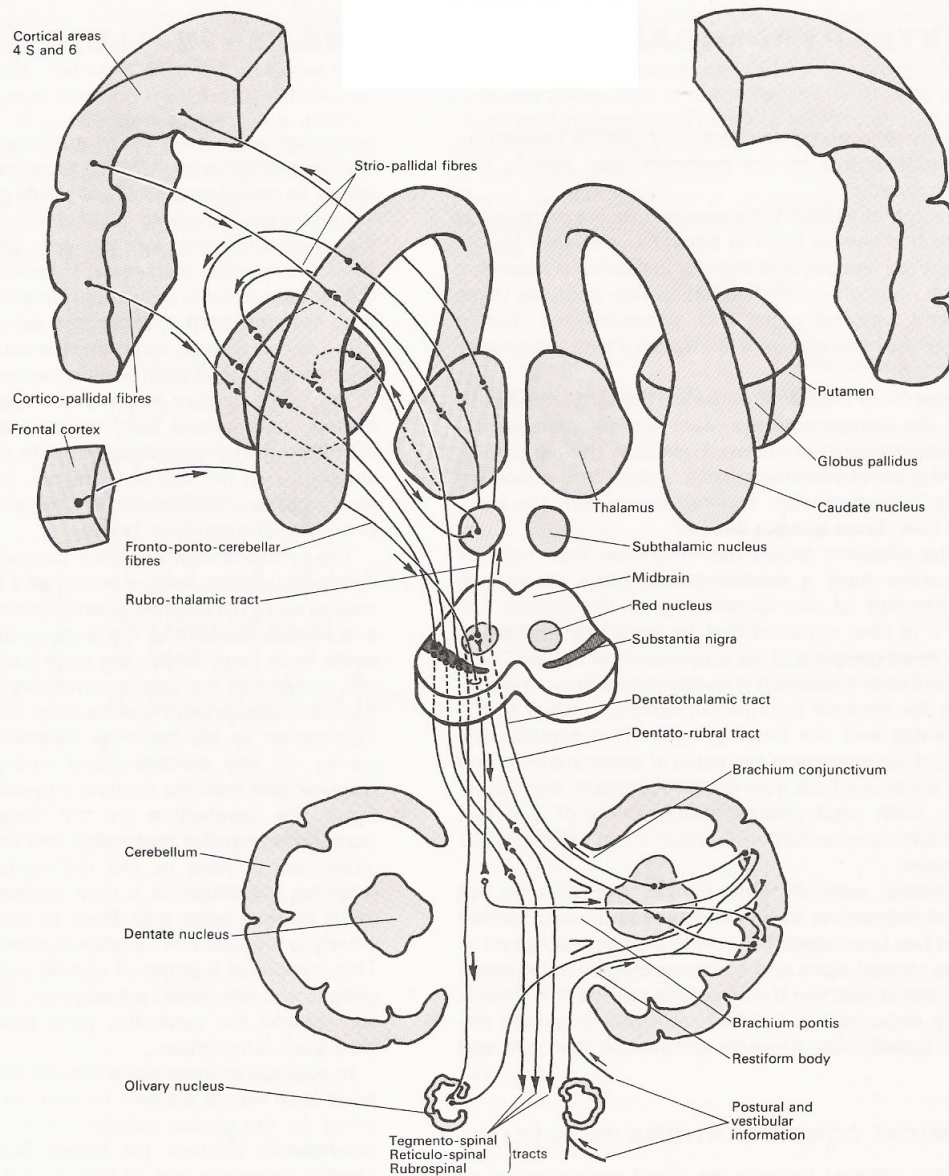


# ΥΠΟΦΛΟΙΩΔΗ ΚΕΝΤΡΑ


- βασικά γαγγλια(πυρηνες τελικού εγκεφαλου)-κερκοφορος πυρην/φακοειδης πυρην(κελυφος-ωχρα σφαιρα)/ανωνυμος ουσια /ταινιοειδης πυρην(προτειχισμα) /αμυγδαλοειδης πυρην(αρχαιορραβδωτο σωμα)
- υποθαλαμιος περιοχη/χωρα [υποθαλαμιος πυρην η σωμα του Luys-υποθαλαμιος δεσμιδα-πεδιο Forel(H1/ραχιαιο – H2/κοιλιακο)-φακοειδης δεσμιδα-φακοειδης αγκυλη-θαλαμικη δεσμιδα-αβεβαιος ζωνη]
- μελαινα ουσια-Sommering
- ερυθρος πυρην
- προμηκικη ελαια(κατω ελαια)
- δικτυωτος σχηματισμος στελεχους-ανασταλτικος/ευοδωτικος
- ? αιθουσαιοι πυρηνες(κυριως ο εξω)
- ? παρεγκεφαλις







**ραβδωτο σωμα-  
νεοραβδωτο σωμα/  
παλιοραβδωτο σωμα-  
νεοραβδωτο  
σωμα(τελεγεφαλικη  
προελευση)-κερκοφορος  
πυρην/κελυφος  
παλιοραβδωτο  
σωμα(διεγκεφαλικη  
προελευση)-ωχρα σφαιρα/  
ανωνυμος ουσια**



# ΦΥΓΟΚΕΝΤΡΑ ΔΕΜΑΤΙΑ

# ΟΔΟΙ

- **συνδεσεις φλοιωδων-υποφλοιωδων κεντρων**
  - **φλοιορραβδωτη οδος και ακολουθες συνδεσεις με τα αλλα υποφλοιωδη κεντρα**
    - 4/4s/6/8/9/24/2/18/19/θαλαμος ⇒ **υπερμεσολοβιος δεσμις** ⇒ **νεορραβδωτο σωμα** ⇒ θαλαμος/ωχρα σφαιρα(παλαιοραβδωτο σωμα)/μελαινα ουσια
    - νεορραβδωτο/6/4/θαλαμος/μελαινα ουσια ⇒ **πυραμιδικη οδος (φλοι-ωχραιαινες)** ⇒ **παλαιορραβδωτο σωμα** ⇒ υποθαλαμιος δεσμις(σωμα Lys)/φακοειδης αγκυλη[εγκεφαλοσκελαιογεφυρικος πυρην/θαλαμικη δεσμις(θαλαμος) και από θαλαμο στον φλοιο] και φακοειδης δεσμις[εγκεφαλοσκελαιογεφυρικος πυρην/θαλαμικη δεσμις(θαλαμος) και από τον θαλαμο στον φλοιο]
  - **φλοιο-υποφλοιωδεις οδοι μη διερχομενοι δια του ραβδωτου σωματος**
    - φλοιερυθρα/φλοιομελαινα/φλοιουποθαλαμιος(σωμα Lys)/φλοιοελαικη/φλοιοδικτυωτη/φλοιογεφυρικη/φλοιομεσεγκεφαλιδικη

# ΟΔΟΙ

- **δεματια προς νωτιαιο μυελο από υποφλοιωδη ΚΕΝΤΡΑ--ερυθρονωτιαιο/ καλυπτρικονωτιαιο/ δικτυονωτιαιο/ ελαιονωτιαιο/ αιθουσονωτιαιο(εξω---εσω=εσω επιμηκης δεσμης)**

# ΕΞΩΠΥΡΑΜΙΔΙΚΟ ΣΥΣΤΗΜΑ

- φορέας εκουσιων κινήσεων (εξωπυραμιδικος φλοιος-υποφλοιος)-αδρες κινήσεις
- φορέας αυτοματων κινήσεων (εξωπυραμιδικος υποφλοιος)
- ρυθμιστης στο επιπεδο του φλοιου (φλοιο-υποφλοιωδη κυκλωματα--- αναστολη/ ευοδωση)
- ρυθμιστης στο επιπεδο του νωτιαιου μυελου(εξωπυραμιδικος υποφλοιος---γ νευρωνες-αναστολη/ευοδωση---α νευρωνες-ευοδωση/αναστολη----- παρεγκεφαλις---γ νευρωνες-ευοδωση--α νευρωνες-ευοδωση-----πυραμιδικος φλοιος--α νευρωνες-ευοδωση)
- ρυθμιση αυτονομου νευρικού συστηματος-συναισθηματικού τονου-γνωστική λειτουργία-οφθαλμοκίνηση

# ΔΙΑΤΑΡΑΧΕΣ ΣΕ ΕΞΩΠΥΡΑΜΙΚΗ ΒΛΑΒΗ

- Χορεία---συνεχεις, αποτομες, ακουσιες, ατακτες κινησεις με πτωση μυικου τονου---βλαβη στον κερκοφορο πυρηνας και κελυφος---αρση αναστολων διαμεσου της ωχτας σφαιρας στον φλοιο
- Αθετωση---ακουσιες, ρυθμικες, αργες κινησεις εκτασης-στροφης καμψης ακρων χειρων με αυξηση μυικου τονου---βλαβη στην ωχρα σφαιρα και κελυφος---διαταραχη κυκλωματος φλοιου, βασικων γαγγλιων, θαλαμου, φλοιου
- Ημιβαλισμος---αποτομες, εντονες, εκτεταμενες κινησεις ενός ημιμοριου σωματος---βλαβη ετεροπλευρου υποθαλαμιου σωματος
- Δυστονια-κυκλικες,αργες κινησεις

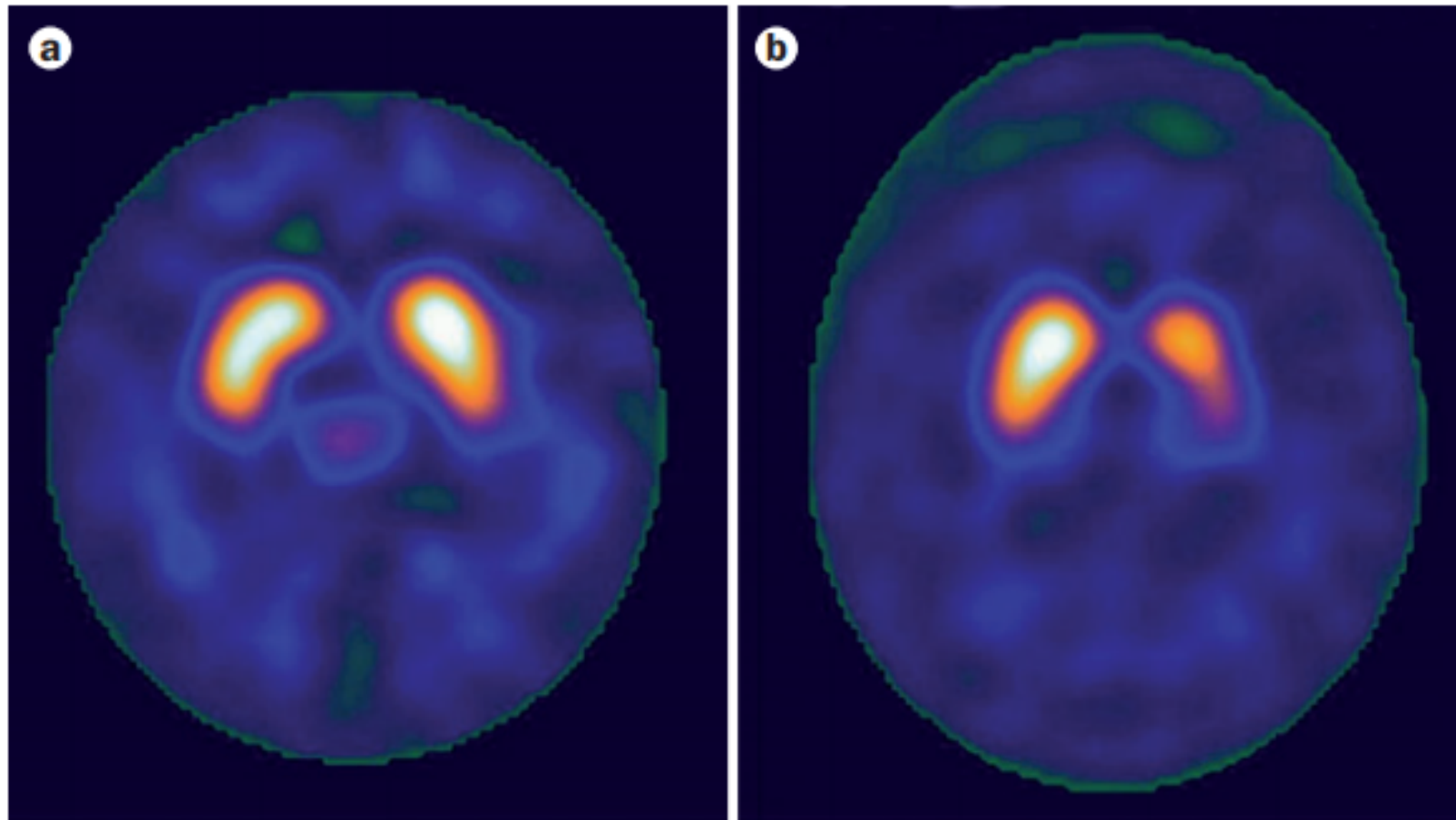
# ΔΙΑΤΑΡΑΧΕΣ ΣΕ ΕΞΩΠΥΡΑΜΙΚΗ ΒΛΑΒΗ

- παρκινσονισμος---ιδιοπαθες, αρτηριοσκληρωση, εγκεφαλιτιδα
  - Πλαστικη η κηρωδης δυσκαμψια, σημειο του οδοντωτου τροχου---αυξηση τονου α κινητικων νευρωνων με επακολουθο αυξηση του μυικου τονου
  - Τρομος ηρεμιας---4-8 Hz
  - Ακινησια----ελλατωση των ακουσιων, αυτοματων κινησεων
  - Απωλεια ορθοστατικων αντανακλαστικων, πτωσεις
  - Καταστροφη της μελανο(νεο)ρραβδωτης συναψης---ετσι το νεορραβδωτο σωμα αδυνατει να προγραμματισει τις αργες κινησεις και η ωχρα σφαιρα δεν αναστελεται με αποτελεσμα την υπερτονια



# ΔΙΑΤΑΡΑΧΕΣ ΣΕ ΕΞΩΠΥΡΑΜΙΚΗ ΒΛΑΒΗ

- διαταραχές βαδισής---(IPD)μικροβηματισμος-δυσκολια στην εναρξη κινήσης-δυσκολια στην αλλαγή κινήτικου προγραμματος-απώλεια ορθοστατικων αντανακλαστικων-προσθιοωθηση/οπισθιοωθηση
- δυσarthρια-ομιλία σιγανη/μονοτονη/χαμηλης εντασης/απουσια μελωδικοτητας(IPD)
- μικρογραφια (IPD)-υπερπυρηνικη οφθαλμοπληγια(SRO)
- διαταραχές αυτονομου νευρικου συστηματος(IPD)
- ψυχοδιανοητικες διαταραχές(IPD/υποφλοιωδη ανοια-χορεια/ψυχωση)



**Figure 2** | SPECT imaging of the brain in patients with parkinsonism. The radioligand  $^{123}\text{I}$ -FP-CIT was used to quantify dopamine transporter activity (yellow). **a** | Brain SPECT scan from an 83-year-old woman with lower body parkinsonism, who had good uptake of  $^{123}\text{I}$ -FP-CIT in the striatum and a poor response to levodopa therapy. **b** | Brain SPECT scan from a 79-year-old woman with right hemiparkinsonism, who demonstrated markedly diminished uptake of  $^{123}\text{I}$ -FP-CIT in the left striatum and a good response to levodopa therapy. Abbreviation: SPECT, single-photon emission CT.



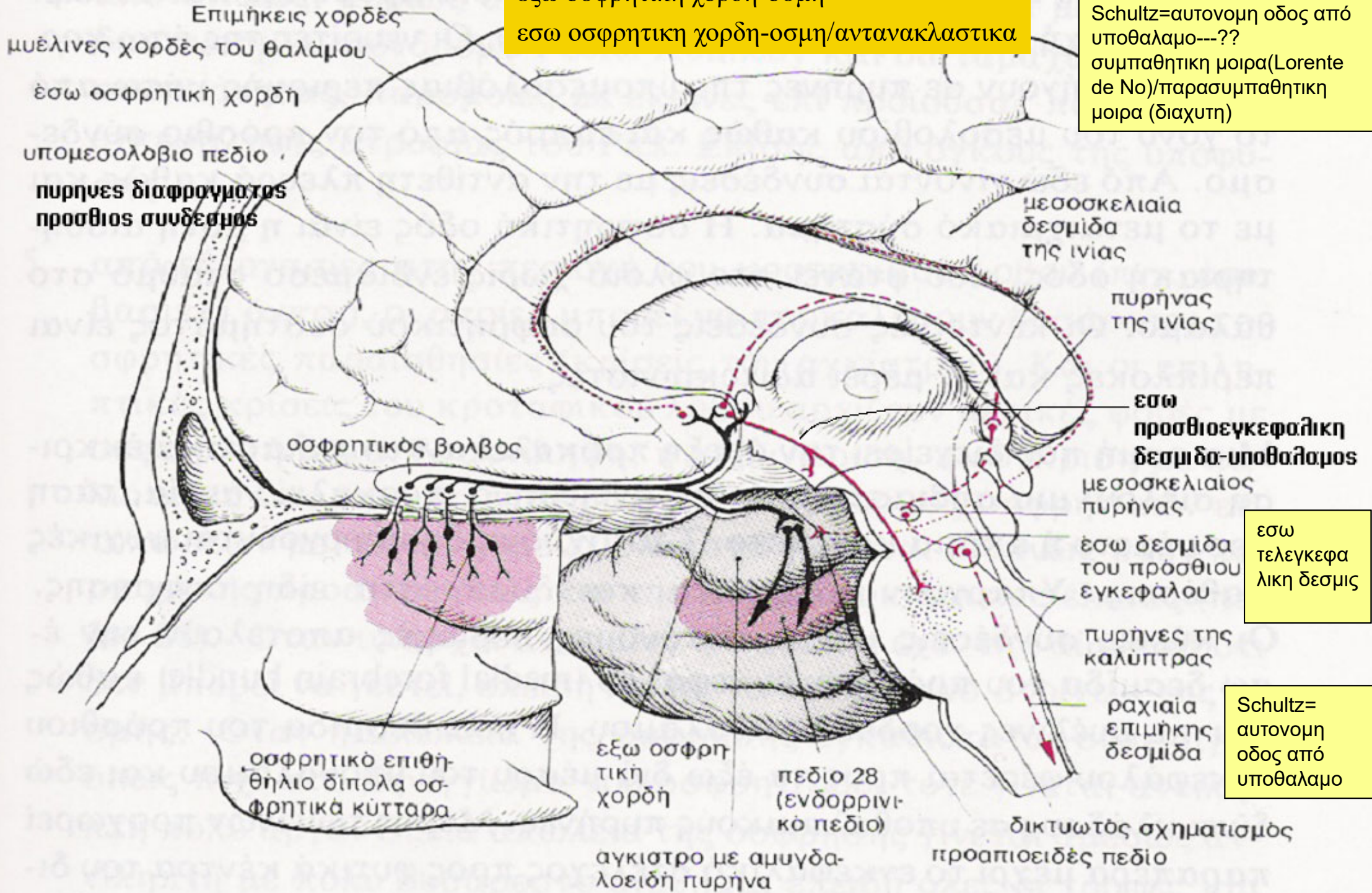
# ΚΡΑΝΙΑΚΑ ΝΕΥΡΑ



# ΟΣΦΡΗΤΙΚΟ ΝΕΥΡΟ

εξω οσφρητικη χορδη-οσμη  
εσω οσφρητικη χορδη-οσμη/αντανακλαστικα

Schultz=αυτονομη οδος από υποθαλαμο---??  
συμπαθητικη μοιρα(Lorente de No)/παρασυμπαθητικη μοιρα (διαχυτη)



έσω  
τελεγκεφα  
λικη δεσμις

Schultz=  
αυτονομη  
οδος από  
υποθαλαμο

# ΕΞΕΤΑΣΗ ΤΟΥ ΟΣΦΡΗΤΙΚΟΥ ΝΕΥΡΟΥ

- **επιτρεπτες ουσιες** ---ελαιον του ευκαλυπτου-οσμη του τειου-οσμη του πορτοκαλιου-οσμες φυτων/ανθεων
- **μη επιτρεπτες ουσιες(δηκτικες)** --- αλκοολη-αμμωνια-οσμη οξεων [ρινοδακρυικο αντανεκλαστικο (V-VII)/αντανεκλαστικο παρμου(V-X/προσθια κερατα αυχενικων μυελοτομιων)/φαρυγγος (IX/X-IX/X)/βηχας[X-X(μυες λαρυγγα) και φρενικο ν.(διαφραγμα) και μεσοπλευρια ν.(κοιλιακοι και μεσοπλευριοι μυες)]---γενικα ερεθιζονται V, IX,X νευρο]

# ΑΝΤΑΝΑΚΛΑΣΤΙΚΑ ΤΟΥ ΟΣΦΡΗΤΙΚΟΥ ΝΕΥΡΟΥ

- ΟΦΘΑΛΜΟΚΙΝΗΤΙΚΕΣ ΑΠΑΝΤΗΣΕΙΣ
  - μυση/μυδριαση---σκαρδαμισμος βλεφαρων
- ΑΝΑΠΝΕΥΣΤΙΚΑ ΑΝΤΑΝΑΚΛΑΣΤΙΚΑ
  - ΑΡ↗
- ΚΑΡΔΙΟΑΓΓΕΙΑΚΑ ΑΝΤΑΝΑΚΛΑΣΤΙΚΑ
  - ΚΡ↗
- εσω οσφρητικη χορδη-μυελινες χορδες του θαλαμου-ραχιαια επιμηκης δεσμις

# ΔΙΑΤΑΡΑΧΕΣ ΟΣΦΡΗΣΗΣ

## ■ ΥΠΟΣΜΙΑ-ΑΝΟΣΜΙΑ

- βλαβες οσφρητικου βλενογονου-ιδιοπαθης-αλφισμος(ελλειψη χρωματοφορων κυτταρων)-γηρας-συνδρομο Kallmann(φυλοσυνδετη μορφη υπογοναδοτροπου υπογοναδισμού με ανοσμια-ελλειψη GnRH στον υποθαλαμο)-νοσος Parkinson-χορεια Huntington-νοσος Pick-MS-νωτιαδα φθιση-στερητικες καταστασεις-ιωσεις-απωλεια αιματος-ανοξια-επιληψια-ΚΕΚ-ογκοι/μηνιγγιωματα οσφρητικης αυλακας-ανευρυσματα

## ■ ΥΠΕΡΟΣΜΙΑ

- επιληψια-υστερια-υπερεμεσια κυησης-καταμηνιος κυκλος

## ■ ΠΑΡΟΣΜΙΑ(ΠΑΡΑΙΣΘΗΣΙΑ)

- επιληψια

## ■ ΟΣΦΡΗΤΙΚΕΣ ΨΕΥΔΑΙΣΘΗΣΙΕΣ

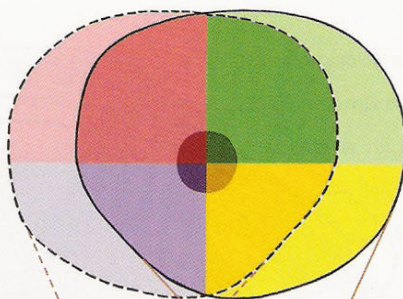
- ογκοι /μηνιγγιωματα οσφρητικης αυλακας -υστερια-ψυχιατρικες παθησεις-επιληψια





# ΟΠΤΙΚΟ ΝΕΥΡΟ- ΟΠΤΙΚΗ ΟΔΟΣ

Αλληλοεπικαλυπτόμενα  
οπτικά πεδία

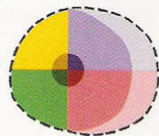


Ο κεντρικός, πιο σκούρος κύκλος  
αναπαριστά τη ζώνη της κηλίδας

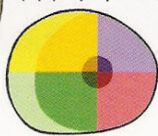Οι πιο ανοιχτόχρωμες σκιάσεις  
πριστούν μονοφθαλμικά πεδία

Κάθε τεταρτημόριο ένα  
διαφορετικό χρώμα

Προβολή στον  
αριστερό  
αμφιβληστροειδή

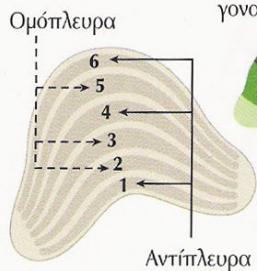


Προβολή στον  
δεξιό  
αμφιβληστροειδή



Οπτικά  
νεύρα (II)  
Οπτικό  
χίασμα

Προβολή στον αριστερό  
οπίσθιο έξω  
γονατώδη πυρήνα



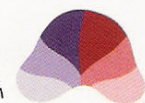Αγκύλη του  
Meyer

Οπτικές  
ταινίες

Έξω  
γονατώδη  
σώματα

Αγκύλη του  
Meyer

Προβολή στον δεξιό  
οπίσθιο έξω  
γονατώδη πυρήνα

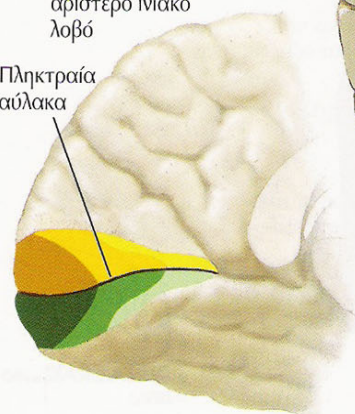


Ομόπλευρα

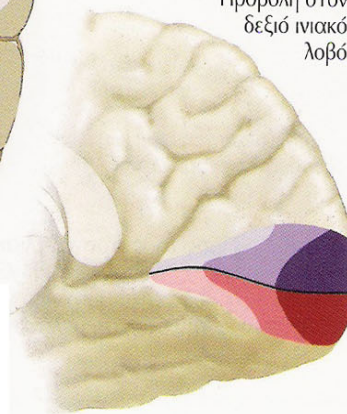
Αντίπλευρα

Προβολή στον  
αριστερό ινιακό  
λοβό

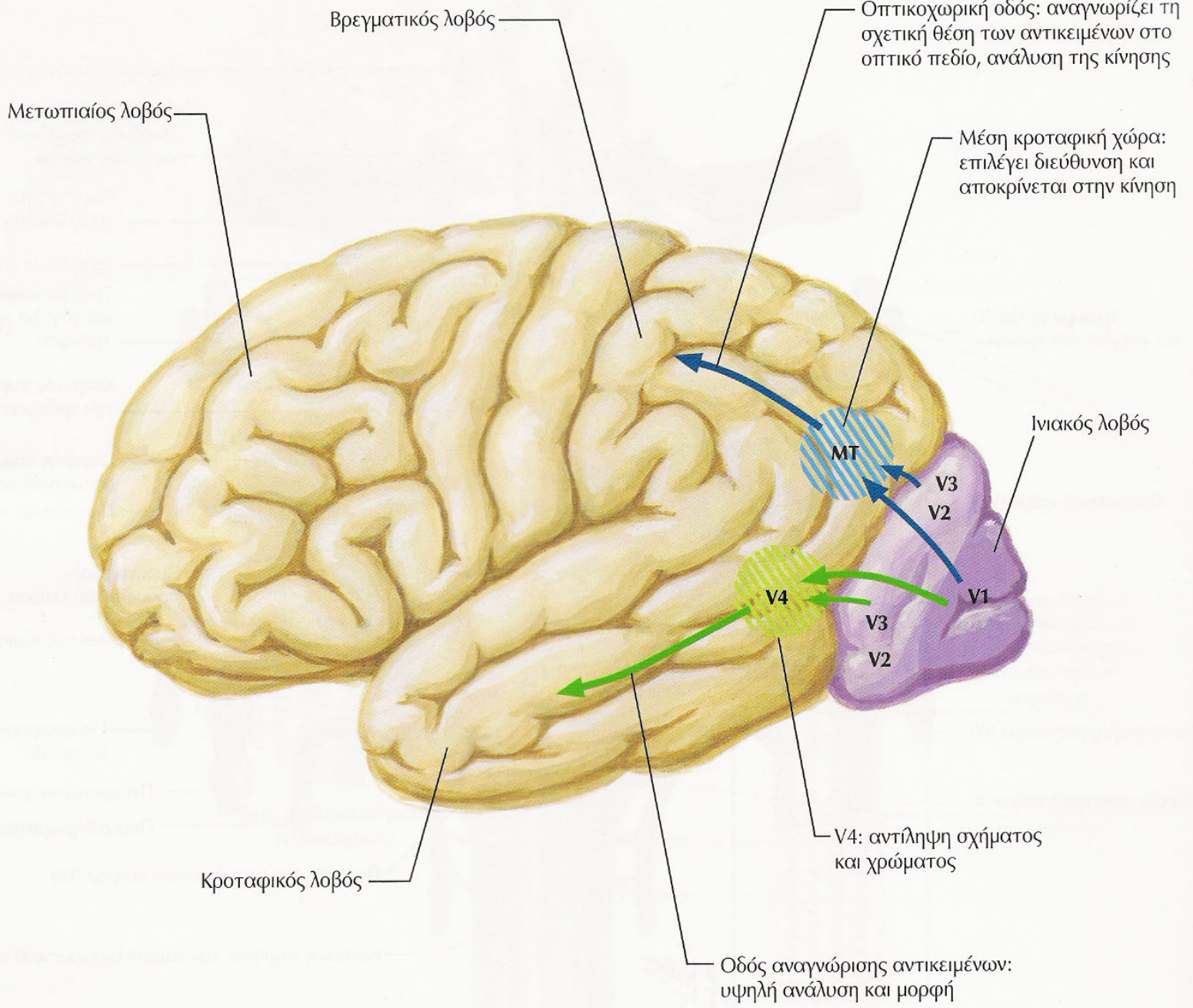
Πληκτραία  
αύλακα



Προβολή στον  
δεξιό ινιακό  
λοβό



κατοψη



# ΟΠΤΙΚΗ ΟΞΥΤΗΤΑ

- ΟΠΤΙΚΗ ΟΞΥΤΗΤΑ---πινακες Snellen( $\alpha=6$  m)-  
πινακες Rosenbaum( $\alpha=36$  cm)-δακτυλα(πινακες-  
 $\alpha/\chi_{\text{πινακα}}$ )

# ΔΙΑΤΑΡΑΧΕΣ ΟΠΤΙΚΗΣ ΟΞΕΥΤΗΤΑΣ

## ■ ΕΤΕΡΟΠΛΕΥΡΕΣ

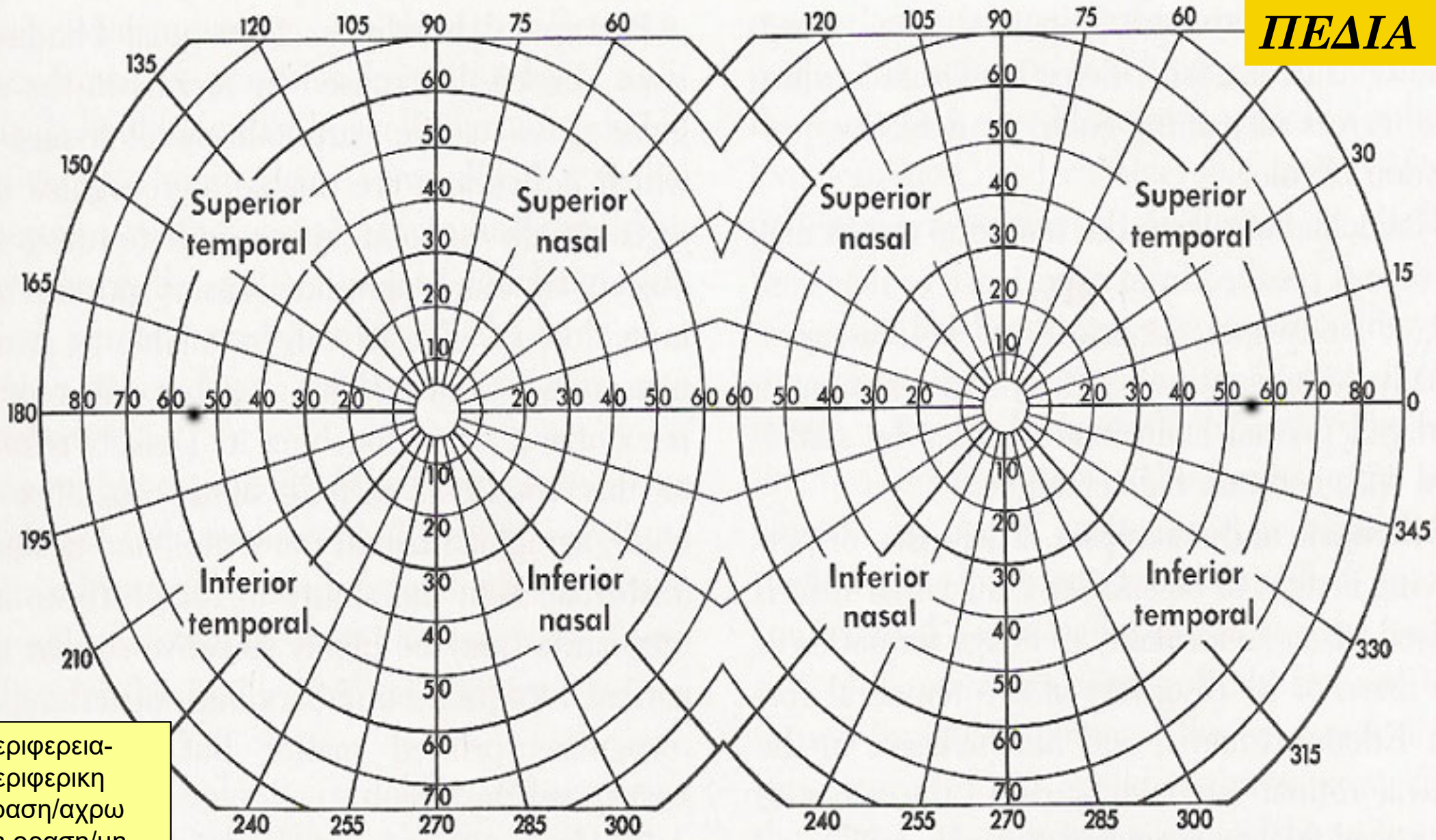
- παροδική αμυρωση-προσθια ισχαιμική οπτική νευροπάθεια/θηλιτιδα-γίγαντοκυτταρική/κροταφική αρτηριτιδα-ετεροπλευρή οπτική η οπισθοβόλβική νευριτιδα

## ■ ΑΜΦΟΤΕΡΟΠΛΕΥΡΕΣ

- κληρονομούμενη οπτική νευροπάθεια κατά τον επικρατούντα χαρακτήρα-οπτική ατροφία Leber-σύνδρομα (Behr-Cockayne-Hallgren-Sylvester-Rosenberg/Chutorian-van Bogaert/Nyssen) - τοξικές/στερητικές οπτικές νευροπάθειες-οπτική νευροπάθεια ιονίζουσας ακτινοβολίας-AIDS-οπτική νευροπάθεια Κουβας-γλοιομα οπτικού νεύρου και οπτικού χιασματος-τραυμα

# ΟΠΤΙΚΑ ΠΕΔΙΑ

ωχρα κηλιδ-κεντρικη οραση/εγχρωμη οραση/ευκρινης οραση/οραση ημερας(κωνια)



περιφεια-περιφερικη οραση/αχρωμη οραση/μη ευκρινης οραση/οραση νυχτας(ραβδια)

θηλη οπτικου νευρου  
blind spot of Mariotte

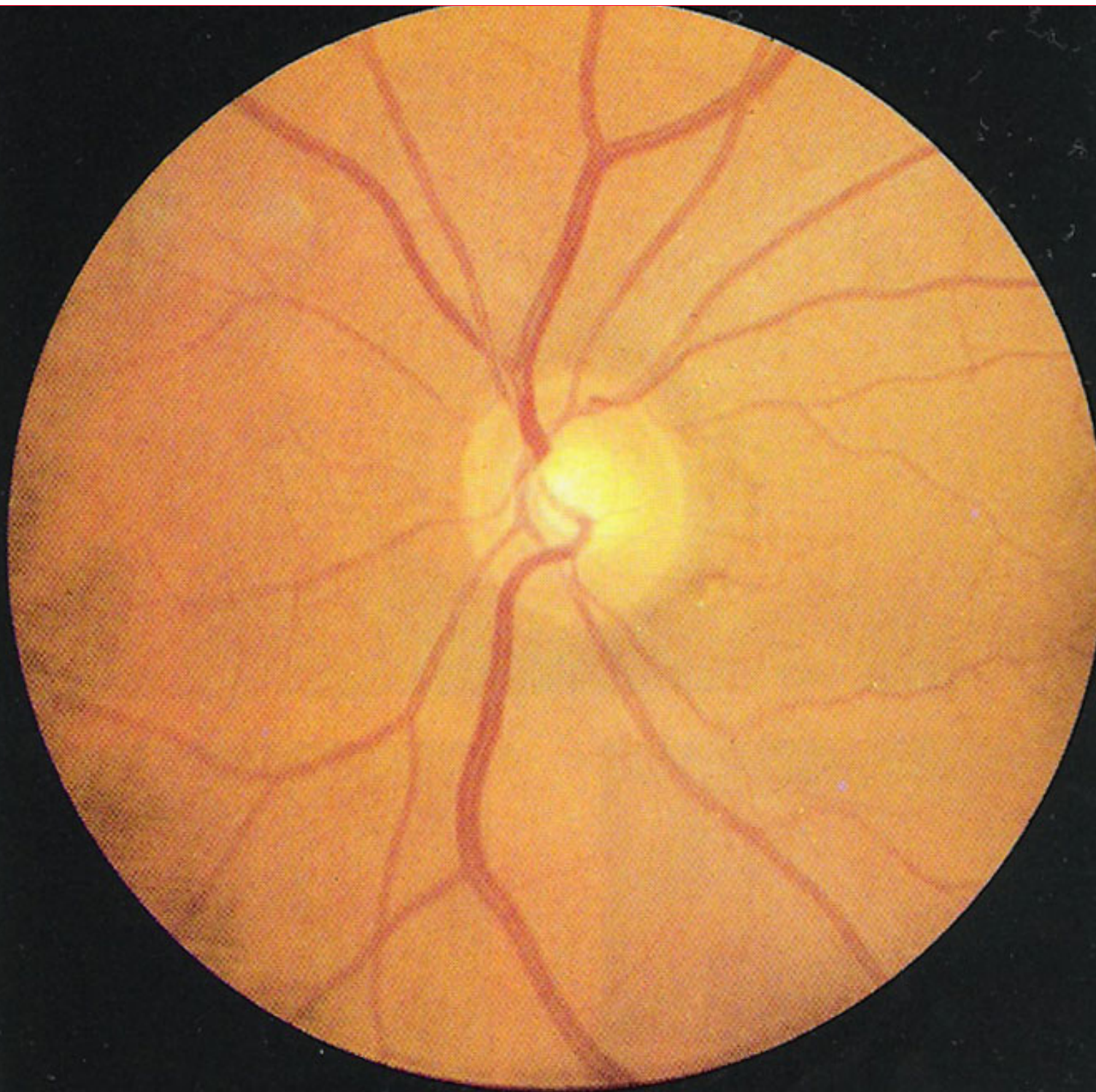
πληρης αντιστροφη ειδωλου

Left visual field

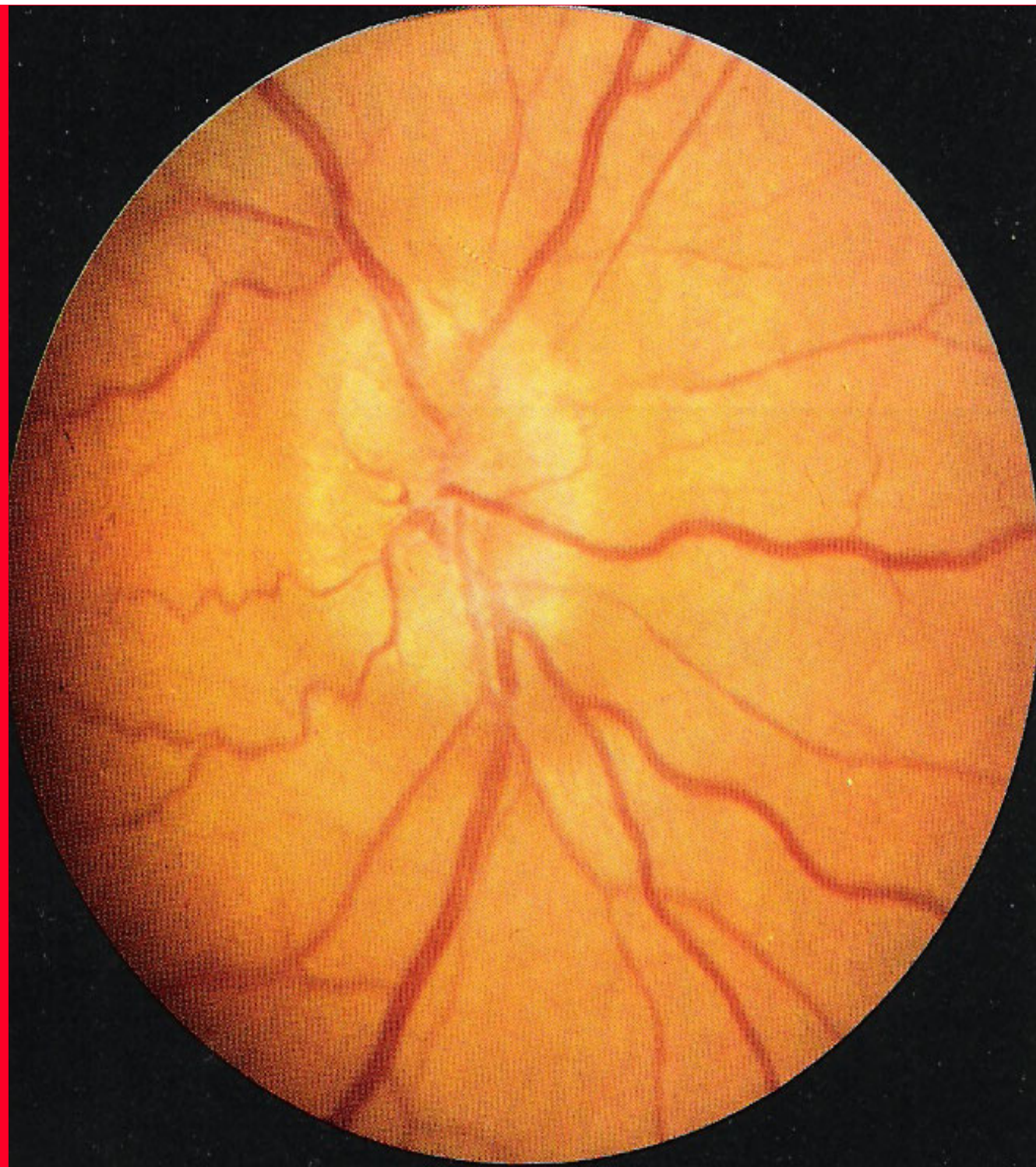
Right visual field

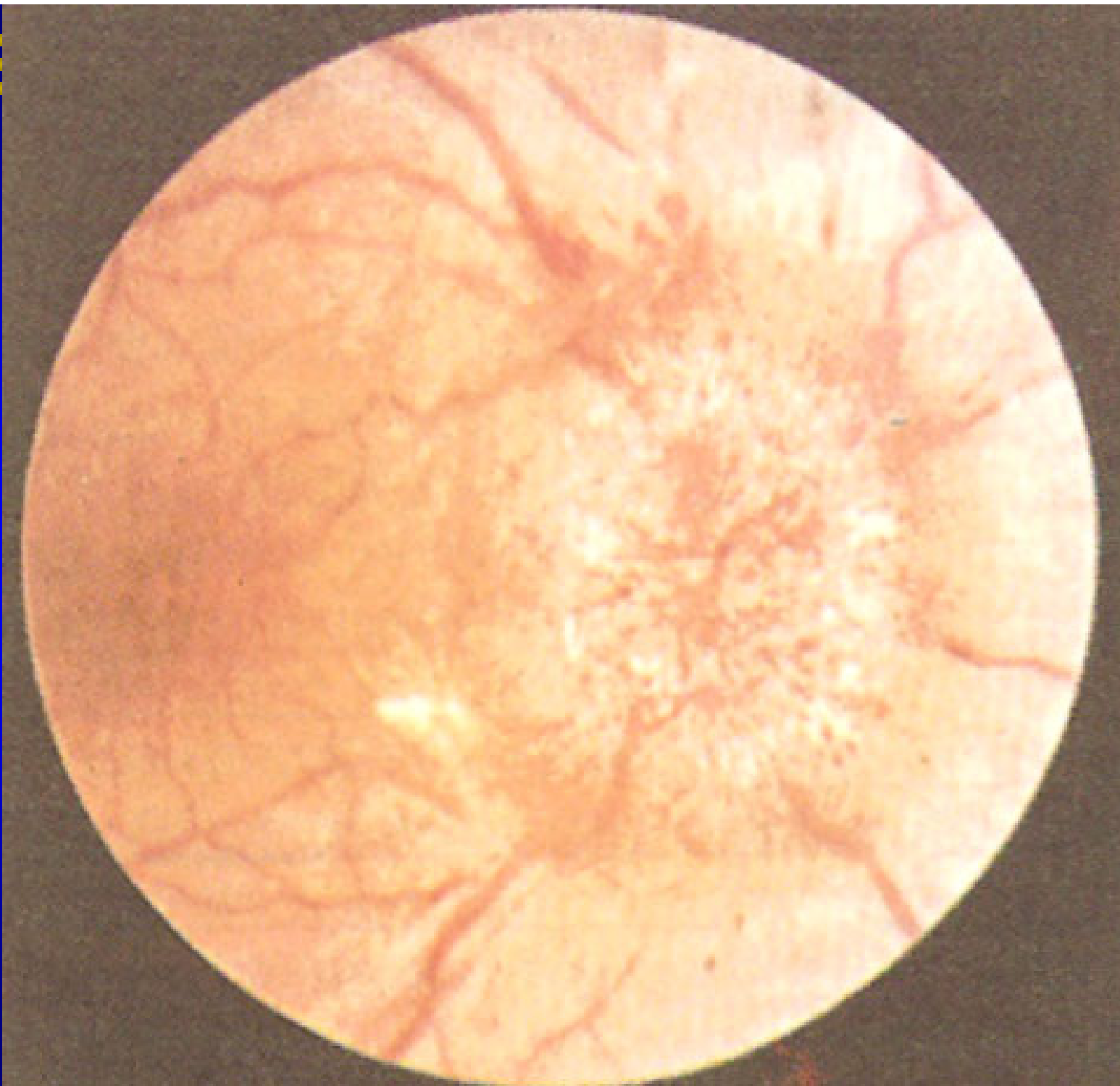


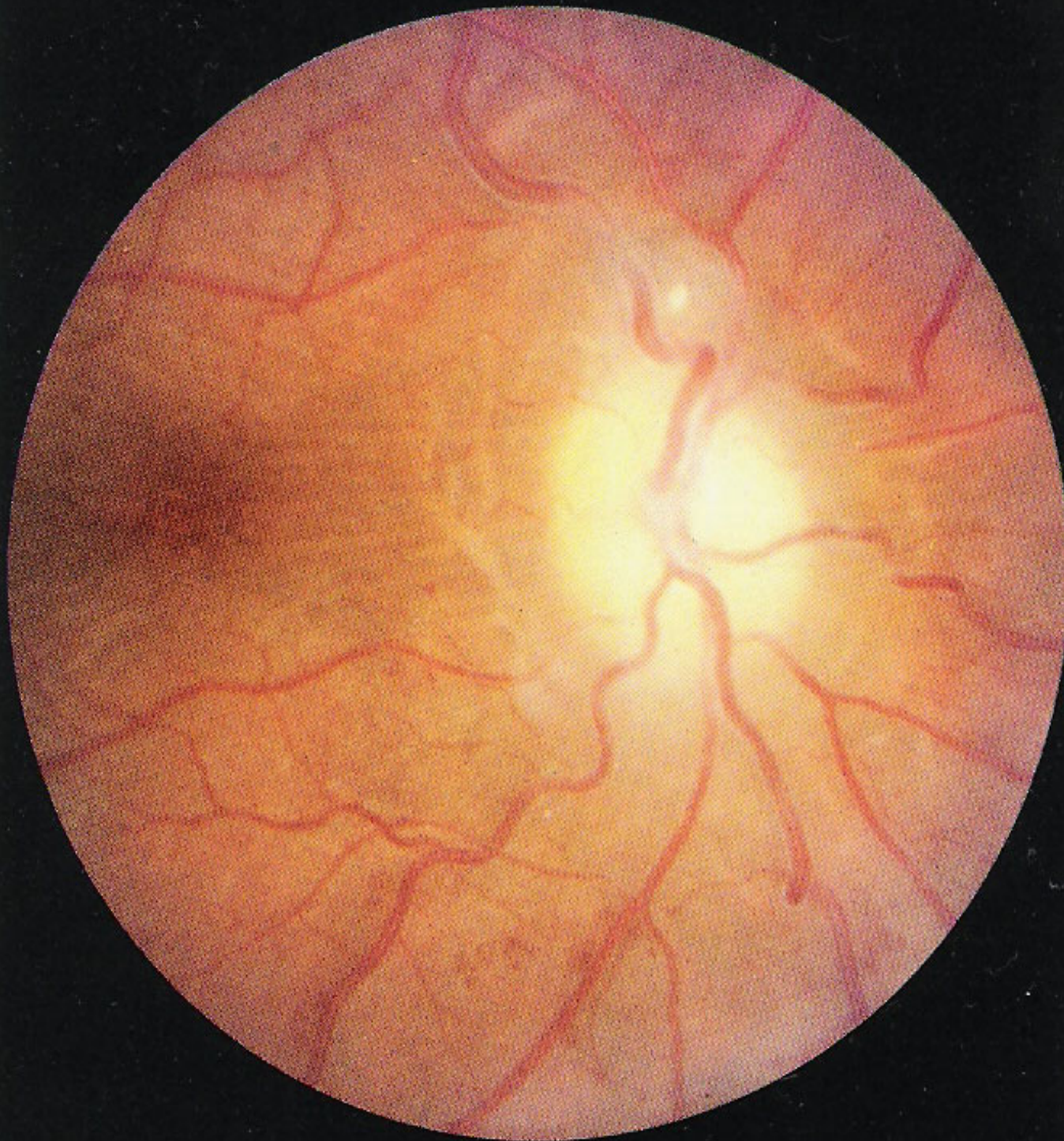
**ΒΥΘΟ  
ΣΚΟ  
ΠΙΣΗ**













# ΑΝΤΙΛΗΨΗ ΧΡΩΜΑΤΩΝ-ΤΕΣΤ ISHIHARA





# ΚΟΙΝΟ ΚΙΝΗΤΙΚΟ ΝΕΥΡΟ ΤΡΟΧΙΛΙΑΚΟ ΝΕΥΡΟ ΑΠΑΓΩΓΟ ΝΕΥΡΟ

ΜΥΕΣ

εξω ορθος

ΜΥΕΣ

ανω λοξος

ΜΥΕΣ

ανω ορθος

κατω ορθος

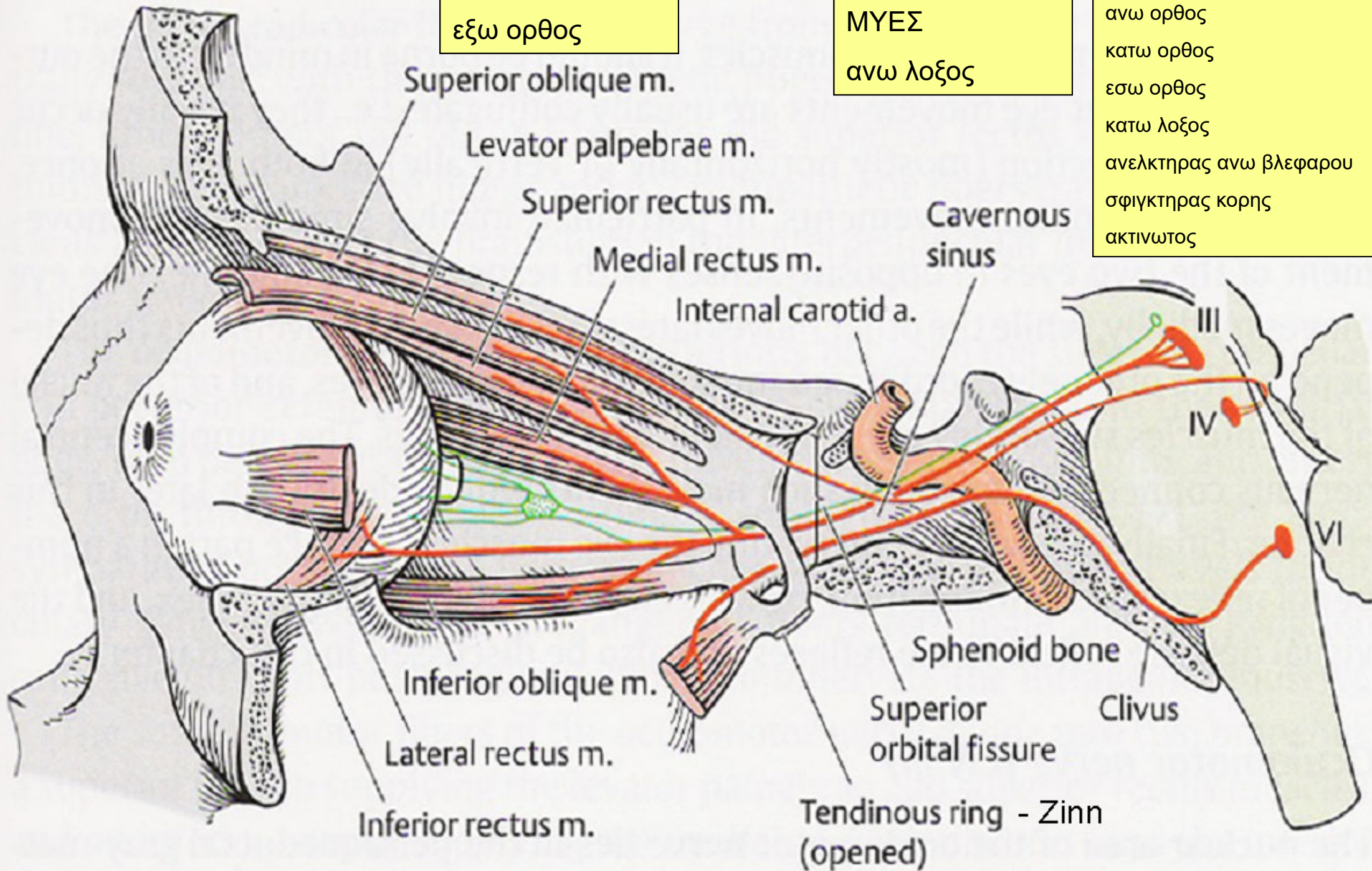
εσω ορθος

κατω λοξος

ανελκτηρας ανω βλεφαρου

σφιγκτηρας κορης

ακτινωτος



*Adduction (in)*

- Medial rectus muscle
- Superior rectus muscle
- Inferior rectus muscle

*Elevation in adduction*

- Inferior oblique muscle

*Depression in adduction*

- Superior oblique muscle

*Abduction (out)*

- Lateral rectus muscle
- Superior oblique muscle
- Inferior oblique muscle

*Elevation in abduction*

- Superior rectus muscle

*Depression in abduction*

- Inferior rectus muscle

*Intorsion*

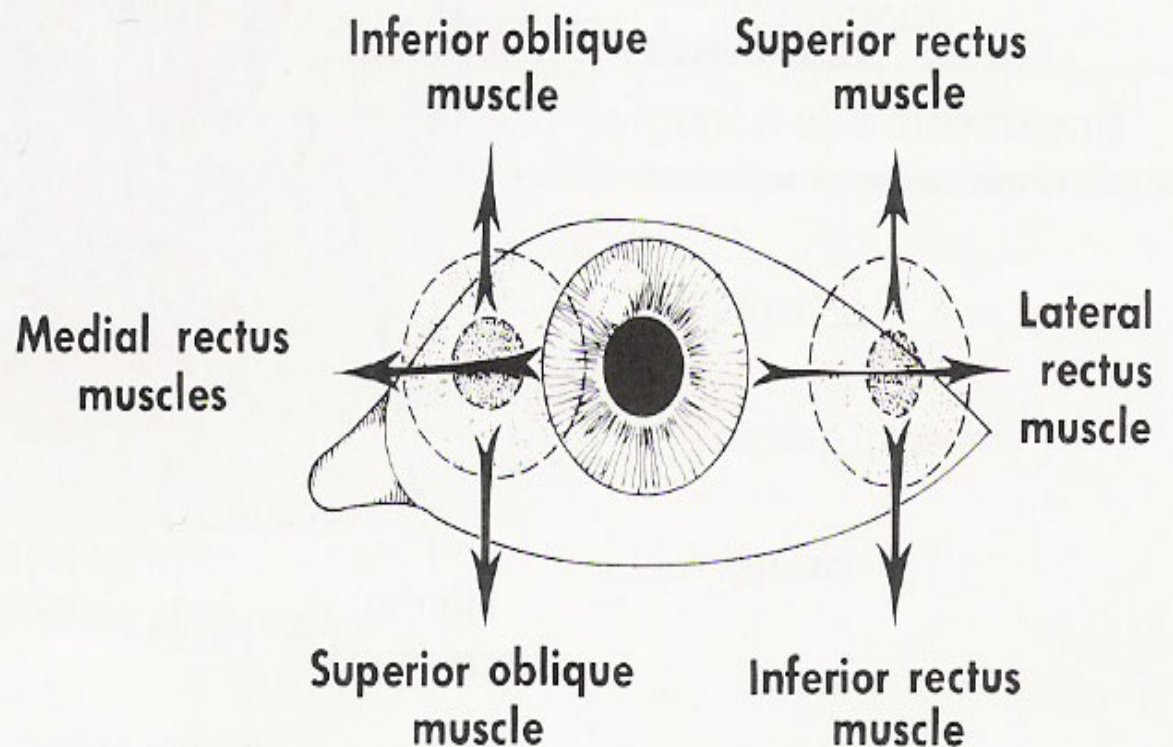
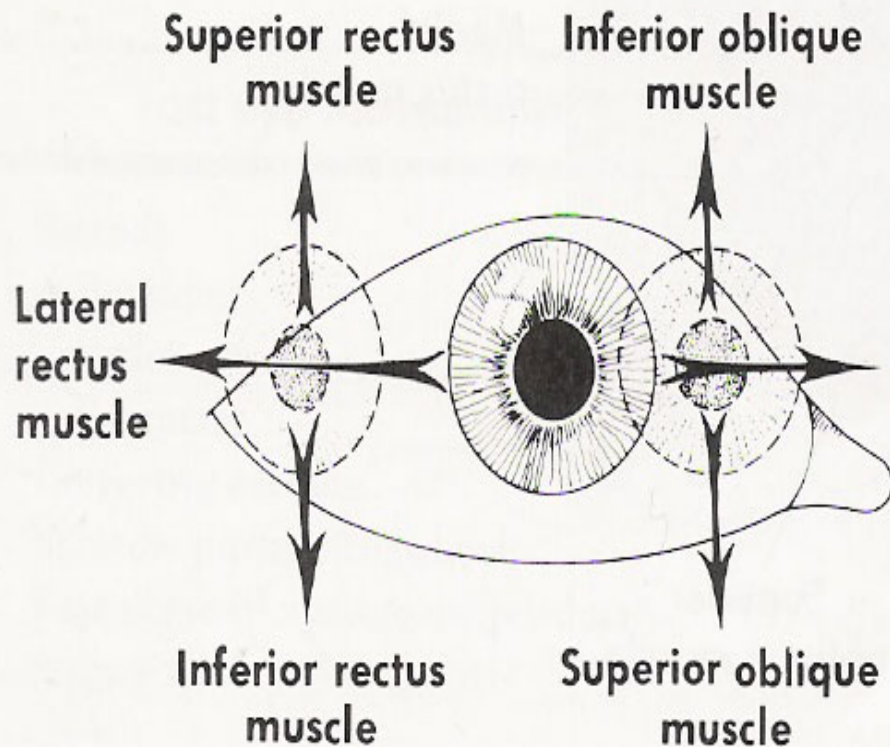
- Superior oblique muscle
- Superior rectus muscle

απαγωγή-προσαγωγή  
 ανέλκυση-καθέλκυση  
 συγκλειαση

*Extorsion*

- Inferior oblique muscle
- Inferior rectus muscle

# letter H



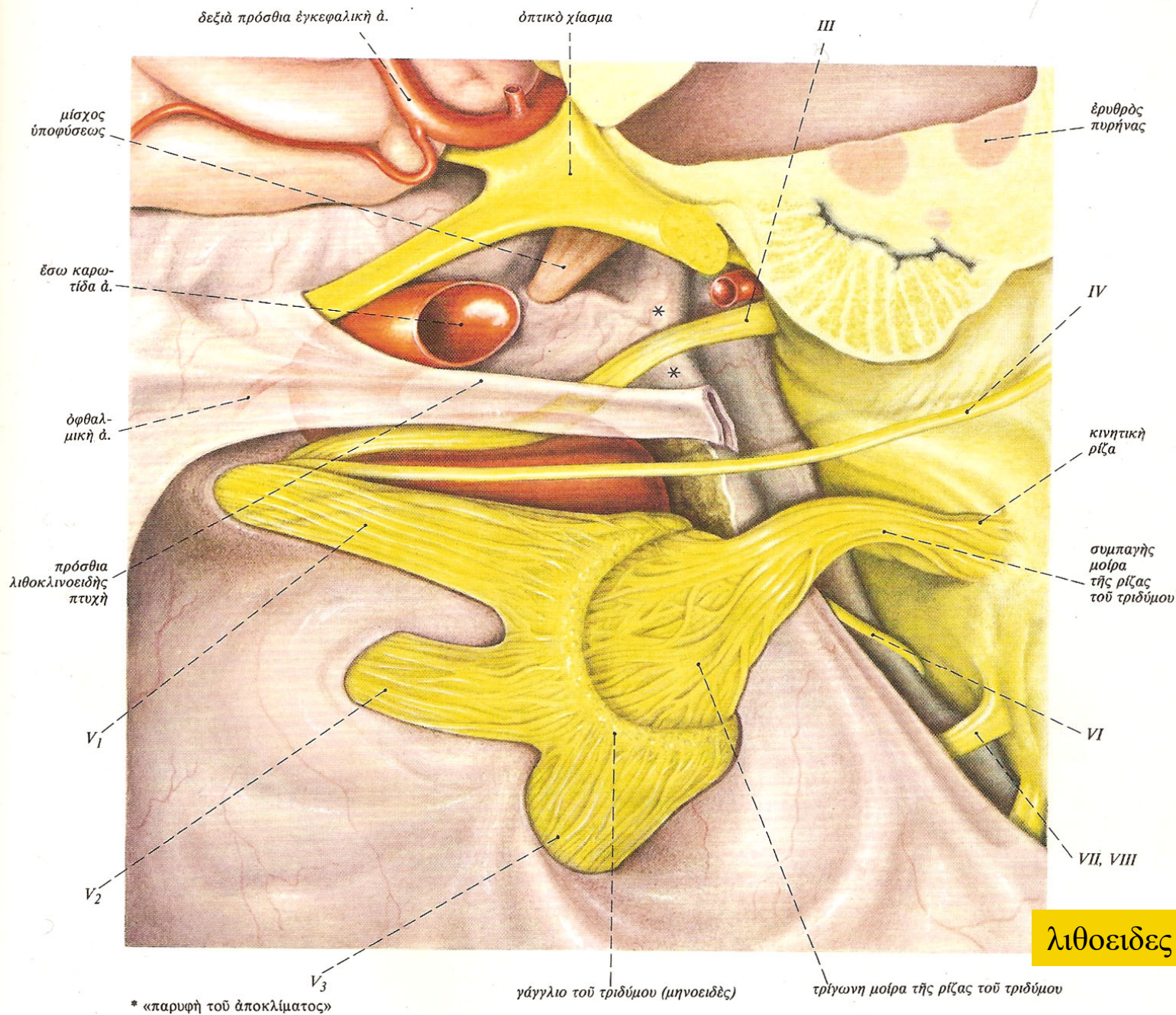


# ΤΡΙΔΥΜΟ ΝΕΥΡΟ



# ΤΡΙΔΥΜΟ ΝΕΥΡΟ

- γασσεριο/μηνοειδες γαγγλιο-κοιλότητα Meckel
- οφθαλμικο νευρο-I κλαδος V
- ανω γναθικο νευρο-II κλαδος V
- κατω γναθικο νευρο-III κλαδος V



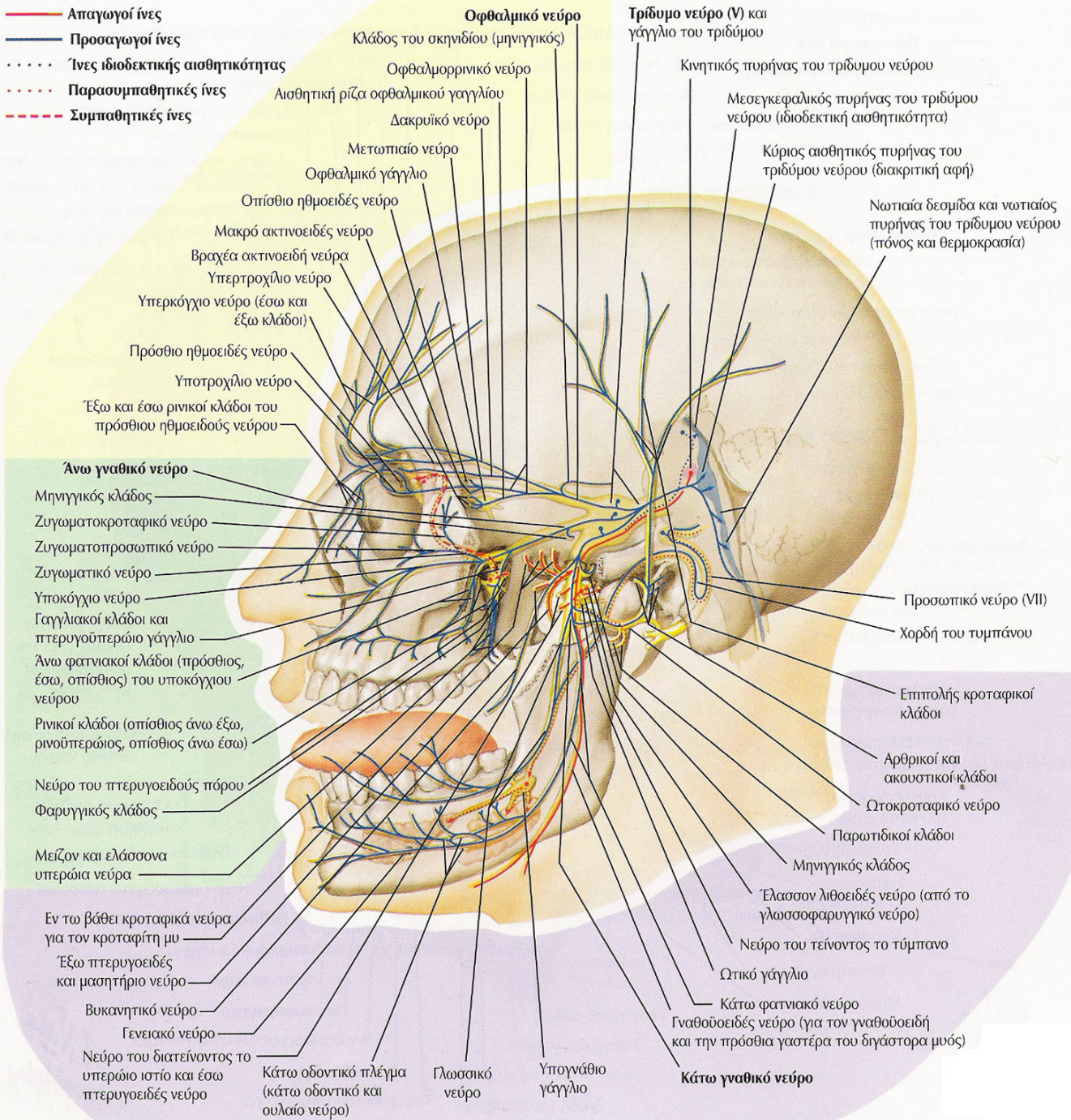
**κοιλότητα  
Meckel(κροταφικον  
οστων)-γασσεριο η  
μηννοειδες γαγγλιο**

**CPA**

**CPA=  
V, VI, VII, VIII**

**λιθοειδες οστων, ανω-εξω επιφανεια**

- Απαγωγοί ίνες
- Προσαγωγοί ίνες
- · · · · Ίνες ιδιοδεκτικής αισθητικότητας
- · · · · Παρασυμπαθητικές ίνες
- - - - - Συμπαθητικές ίνες



# ΚΛΑΔΟΙ

# ΠΥΡΗΝΕΣ – ΚΕΝΤΡΙΚΕΣ ΟΔΟΙ

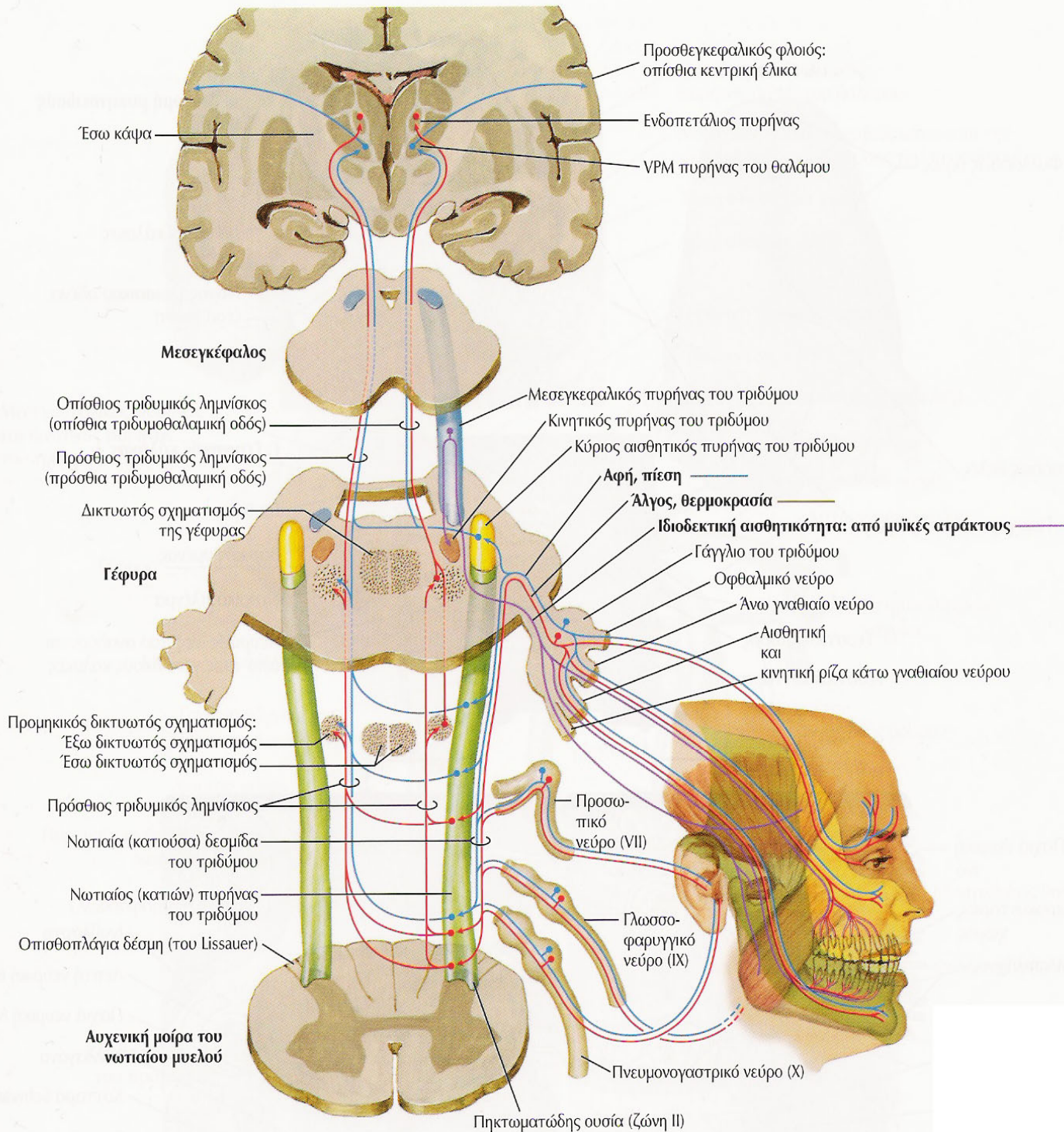
- κυριος αισθητικος π(λεπτη αφη-αδρη αφη-επιπολης πιεση)-εσω λημνισκος(χιαζομενη)/ραχιαια τριδυμοθαλαμικη οδος(μη χιαζομενη)/ κοιλιακη τριδυμοθαλαμικη οδος(χιαζομενη)-VPM θαλαμου-εσω καψα-αισθητικος φλοιος
- πυρην νωτιαιας δεσμιδος(V-VII-IX-X – αλγος επιπολης και εν τω βαθει/θερμοκρασια)- κοιλιακη τριδυμοθαλαμικη οδος(χιαζομενη)/VPM θαλαμου –εσω καψα-αισθητικος φλοιος

# ΠΥΡΗΝΕΣ – ΚΕΝΤΡΙΚΕΣ ΟΔΟΙ

- μεσεγκεφαλικος π [ιδιοδεκτικότητα=(θεση μελων στο χωρο=κιναισθησια/ παλαισθησια)/ εν τω βαθει πιεση/μη συνειδητη εν τω βαθει αισθητικοτης=ινες από οφθαλμοκινητικους μυες για την αντιληψη βαθους των αντικειμενων-ινες από γλωσσα για αντιληψη κινησης γλωσσας-ινες από προσωπο για αντιληψη κινησης προσωπου]-κινητικος π νπαρεγκεφαλις νανω διδυμια ν ? εσω λημνισκος ειτε ? τριδυμοθαλαμικη οδος (ραχιαια/κοιλιακη) ειτε ?VPM θαλαμου ειτε ? εσω καψα ειτε ? αισθητικος φλοιος
- κινητικος π(←πυραμιδικη οδος ← κινητικος φλοιος)

# προσθια διδυμία

## ανω γεφυρα



# ΕΞΕΤΑΣΗ ΤΟΥ ΤΡΙΔΥΜΟΥ ΝΕΥΡΟΥ

- **κινητικότητα**—μασητήτρες μ. (ανασπαση κατω γναθου)-κροταφίτες μ. (ανασπαση κατω γναθου)-εσω πτερυγοειδεις μ.(ανασπαση κατω γναθου)/εξω πτερυγοειδεις μ.(προσθια κινηση κατω γναθου)
  - συστοιχος εσω/εξω πτερυγοειδης(αντιστοιχη στροφη κατω γναθου)
- **προσθια γαστερα διγαστορα μ(κατασπαση κατω γναθου)/γναθουοειδης μ. (κατασπαση κατω γναθου)/τεινων το τυμπανο μ(ταση τυμπανου)/διατεινων το υπερωιο ιστιο μ(απομονωνει φαρυγγα από κυτος ρινος κατά την καταπωση και ανοιγει την Ευσταχιανη σαλπινγα)**
- **αισθητικοτητα**---επιπολης-εν τω βαθει

# ΠΡΟΣΘΙΟΙ ΤΡΑΧΗΛΙΚΟΙ ΜΥΕΣ-ΚΑΤΑΣΠΑΣΗ ΚΑΤΩ ΓΝΑΘΟΥ

- ΜΥΕΣ ΑΝΩΘΕΝ ΥΟΕΙΔΟΥΣ ΟΣΤΟΥ

- **διγαστωρ κατω γναθου-προσθια γαστερα**(V3)/οπισθια γαστερα(VII)
- βελονουοειδης- (VII)
- **γναθουοειδης**-(V3)
- γενειουοειδης-(XII/αυχενικο πλεγμα)

- ΜΥΕΣ ΚΑΤΩΘΕΝ ΥΟΕΙΔΟΥΣ ΟΣΤΟΥ

- στερνουοειδης-αγκυλη υπογλωσσιου
- ωμουοειδης-αγκυλη υπογλωσσιου
- στερνοθυροειδης-αγκυλη υπογλωσσιου
- θυρουοειδης-(XII)

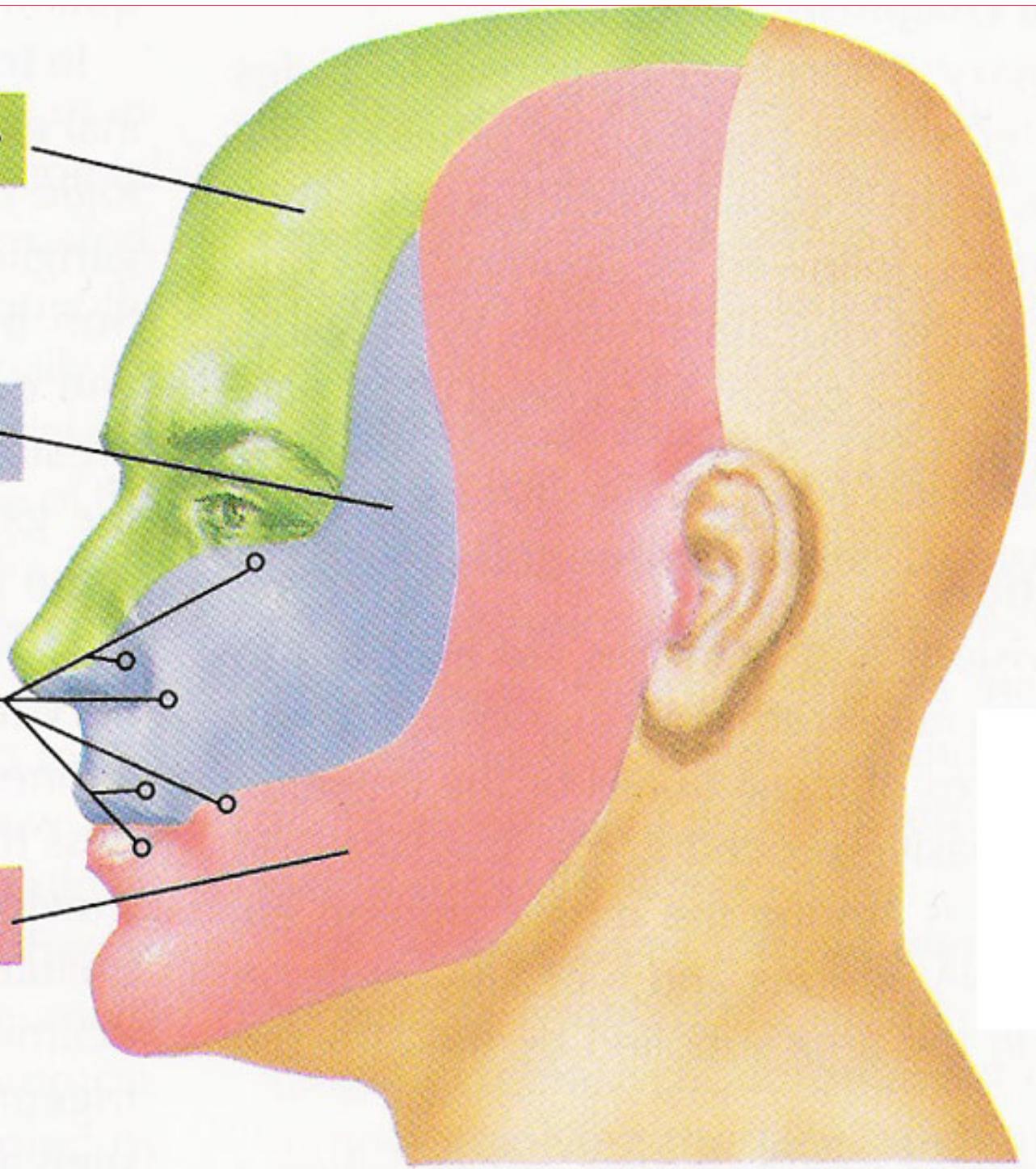


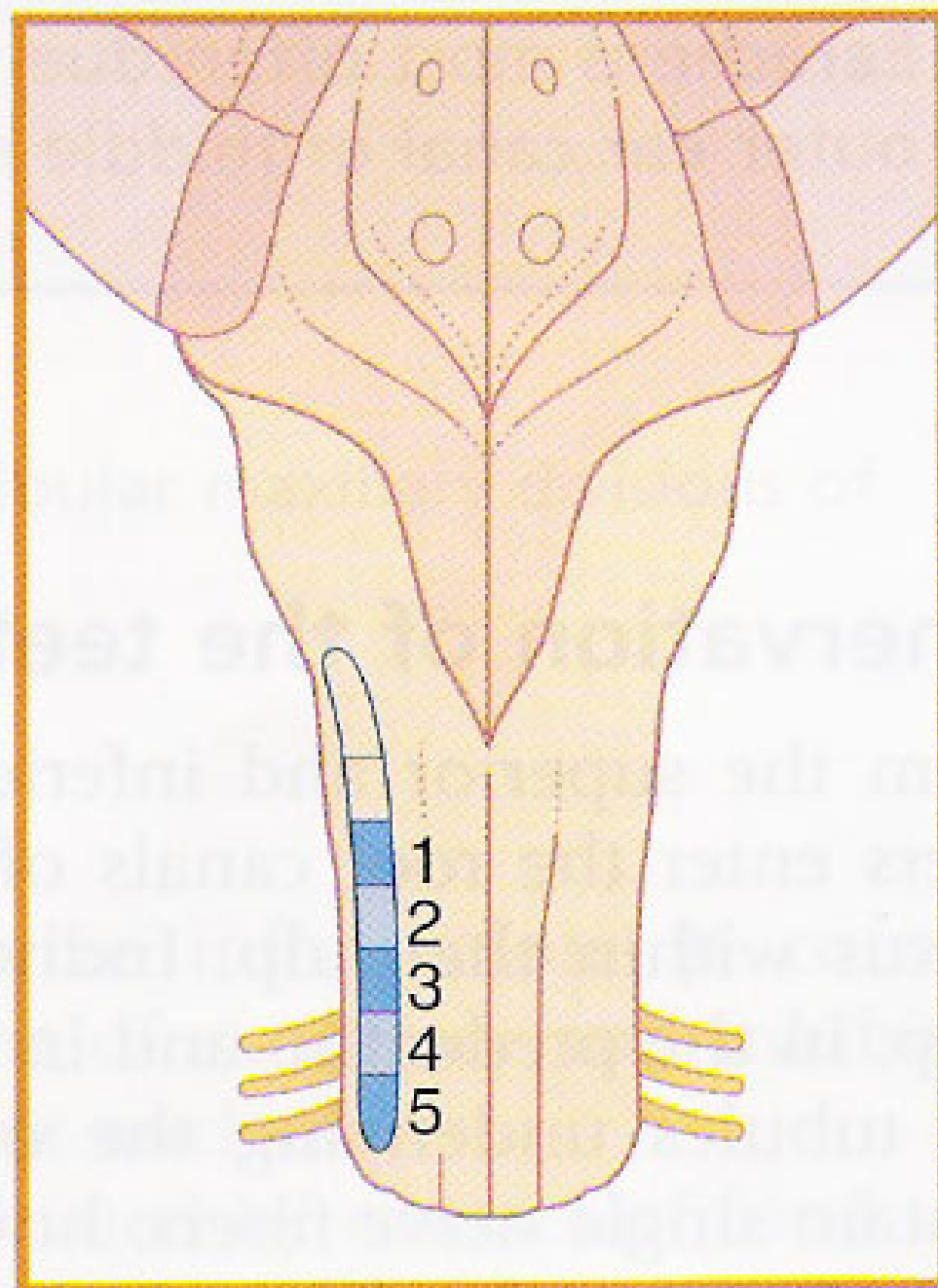
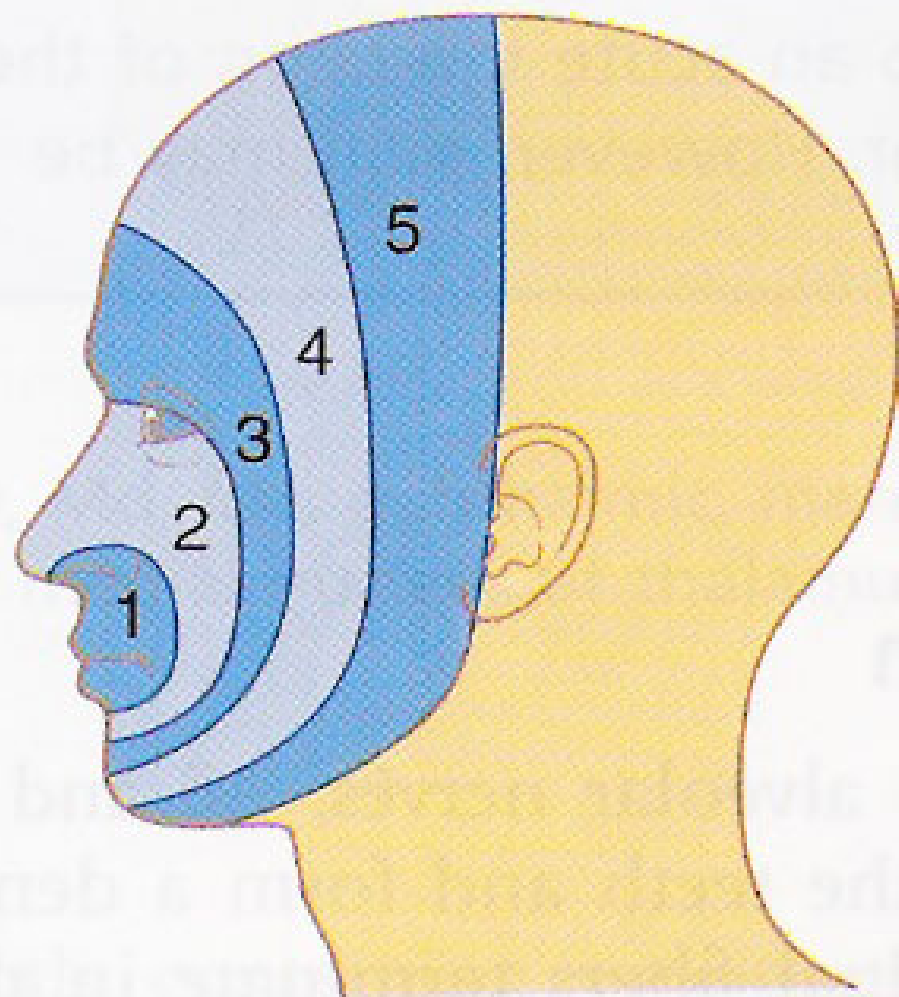
Ophthalmic n. zone

Maxillary n. zone

Common trigger points

Mandibular n. zone

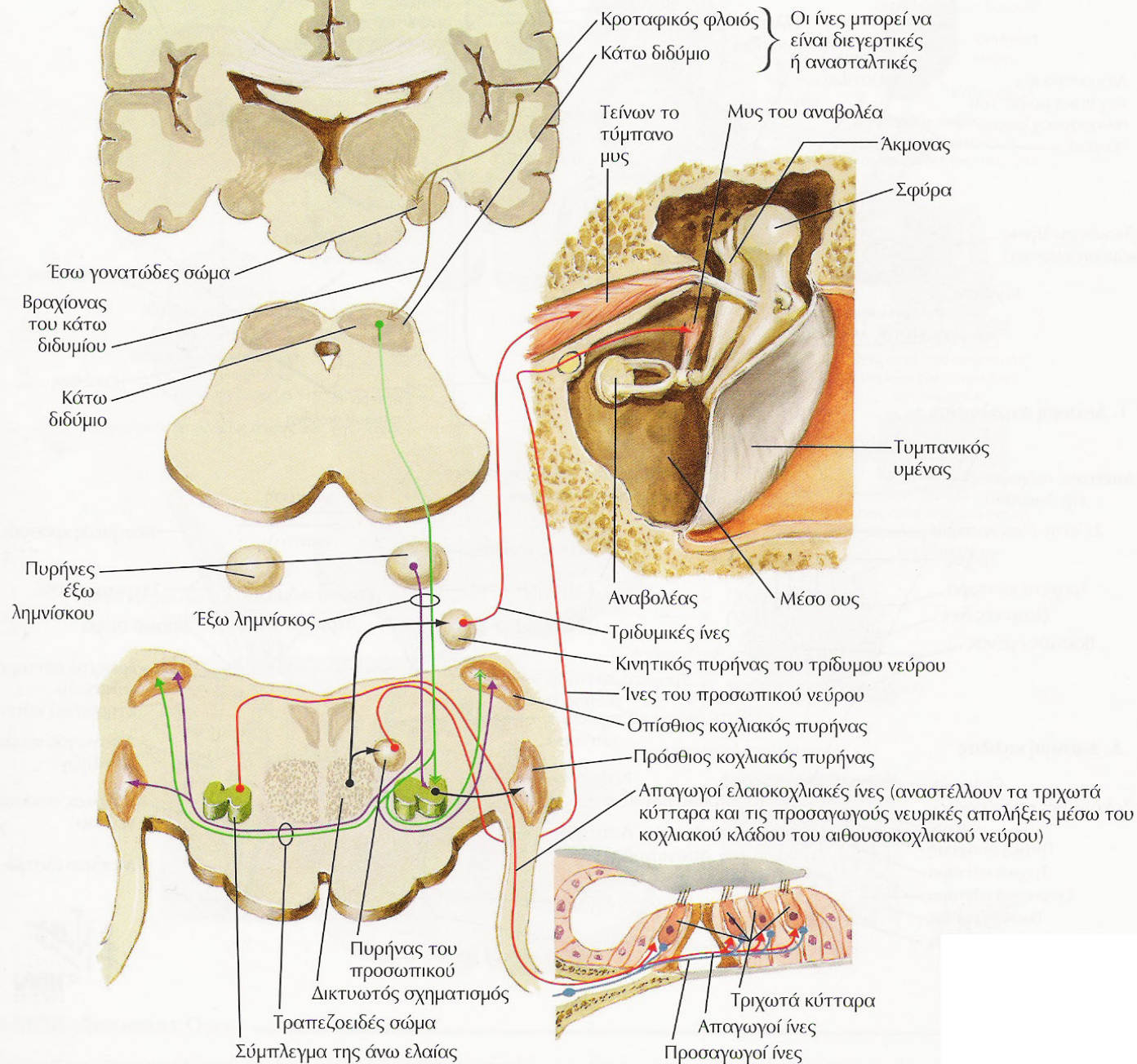




# ΜΥΣ ΤΟΥ ΑΝΑΒΟΛΕΩΣ

- κινητική μοιρα-αντανεκλαστικό
- δυνατός ηχος---VIII ν- -συσπαση μος του αναβολεως(VII ν)/αποσπαση του αναβολεως από την ωοειδη θυριδα --συσπαση τεινοντα το τυμπανο μ(V ν)/προς τα εσω κινηση σφυρας και συσπαση τυμπανου(ελαττωση δυνατοτητας ταλαντωσης)---αναχαιτιση της αερινης αγωγιμοτητας
- το αντανεκλαστικό λαμβανει χωρα αμφοτεροπλευρα ταυτοχρονως
- συμπλεγμα ανω ελαιας

Διεγερτικές απολήξεις → → →  
 Ανασταλτικές απολήξεις → → →  
 Διάμεσες απολήξεις → → →



# ΔΙΑΤΑΡΑΧΕΣ V

- νευραλγια τριδυμου=tic doulourex----ιδιοπαθης/εκτατικη αρτηρια/σκληρυνση κατά πλακας/ογκοι οπισθιου κρανιακου βοθρου/υδροκεφαλος/στενωση υδραγωγου/ανευρυσμα βασικης αρτηριας/μη ειδικη φλεγμονη μηνοειδους η γασεριου γαγγλιου/μη εφαρμογη ανω και κατω οδοντων/ισχαιμια του τριδυμου/δυσλειτουργια ενδοαξονικης πορειας τριδυμου
- ερπτης μηνοειδους η γασσεριου γαγγλιου(V1-HZ)
- νευροπαθεια του τριδυμου---ιδιοπαθης/σκληροδερμα/συστηματικος ερυθματωδης λυκος/Sjogren/μικτη νοσος κολαγονου/κληρονομικη αμυλοειδωση τυπου IV(Meretoja)/ρινοφαρυγγικο καρκινωμα/ογκος CPA(ακουστικο νευρινωμα/ μηνιγγιωμα/δερμοειδες/ μετασταση)/ MS/ συφιλις/επιχειλιος ερπτης/σηψις οδοντος/θεραπεια οδοντος / παραρρινοκολπιτιδα
- βολβομασητηριος ημισπασμος/μυοαρρυθμια(PPRF-κινητικος πυρην V)- νοσος Whipple(tropheryma whippelli)



# ΠΡΟΣΩΠΙΚΟ ΝΕΥΡΟ

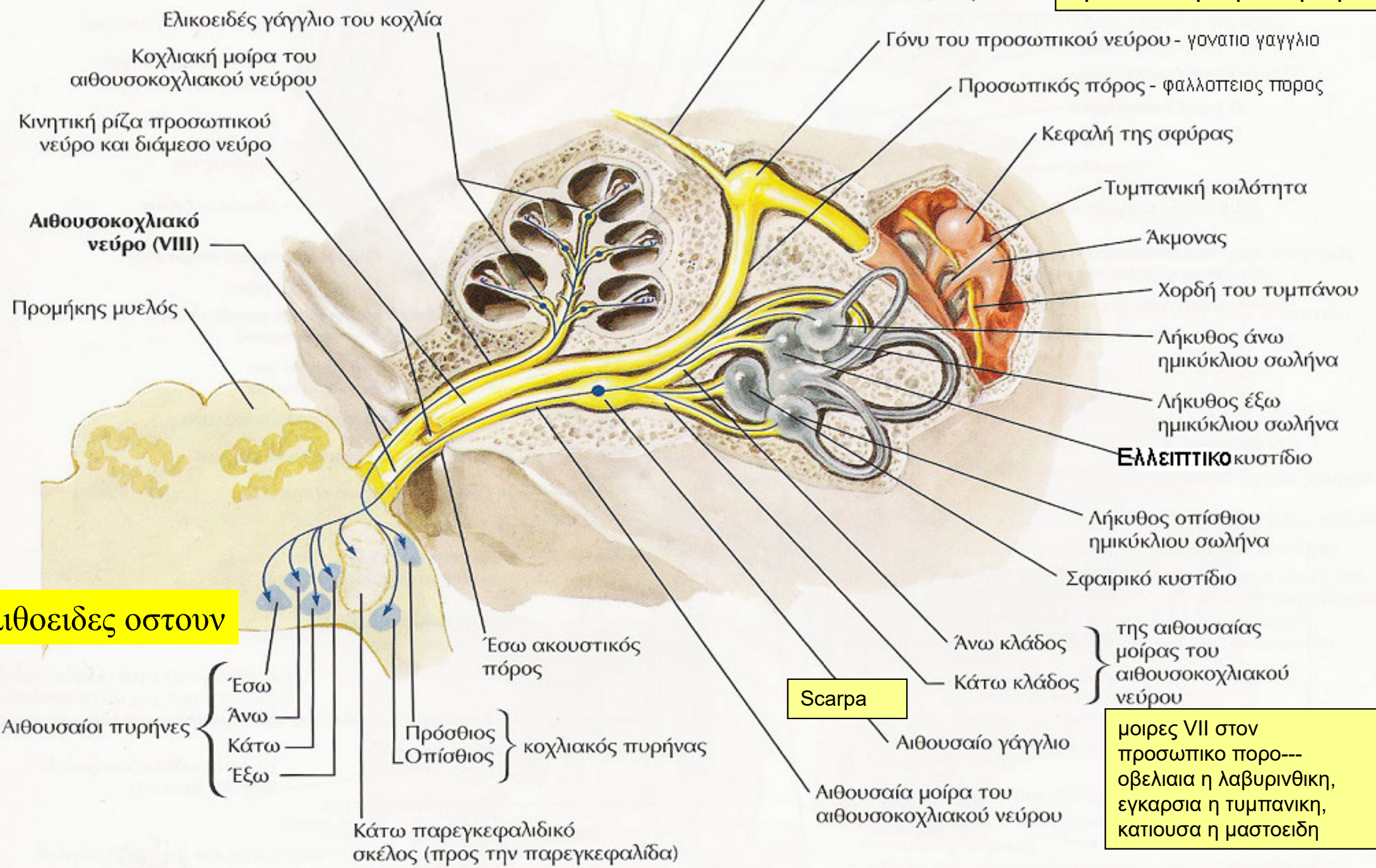
# ΠΡΟΣΩΠΙΚΟ ΝΕΥΡΟ

- γονατιο γαγγλιο
- ΚΙΝΗΤΙΚΗ ΜΟΙΡΑ---ΚΙΝΗΤΙΚΗ ΕΝΝΕΥΡΩΣΗ ΠΡΟΣΩΠΟΥ
- μυς αναβολεως (κινητικη μοιρα)
- παρασυμπαθητικη μοιρα(διαμεσο ν / Wrisberg -παραγωγη δακρυος-σιελου)
- αισθητικη μοιρα(διαμεσο ν/ Wrisberg -τυμπανο – V/VII/IX/X)
- γευστικη μοιρα(διαμεσο ν / Wrisberg)

Ο εσω ακουστικός πορος ληγει στο αιθουσιαίο γαγγλίο/Scarpa, ακολουθεί ο φαλλοπιανός/προσωπικός πορος

μείζον επιπολής λιθοειδές ν

εξω γονυ—  
οβελιαία/εγκαρσία μοίρα



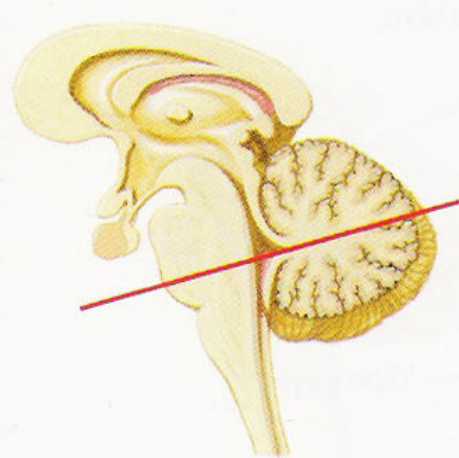
λιθοειδές οστουν

Scarpa

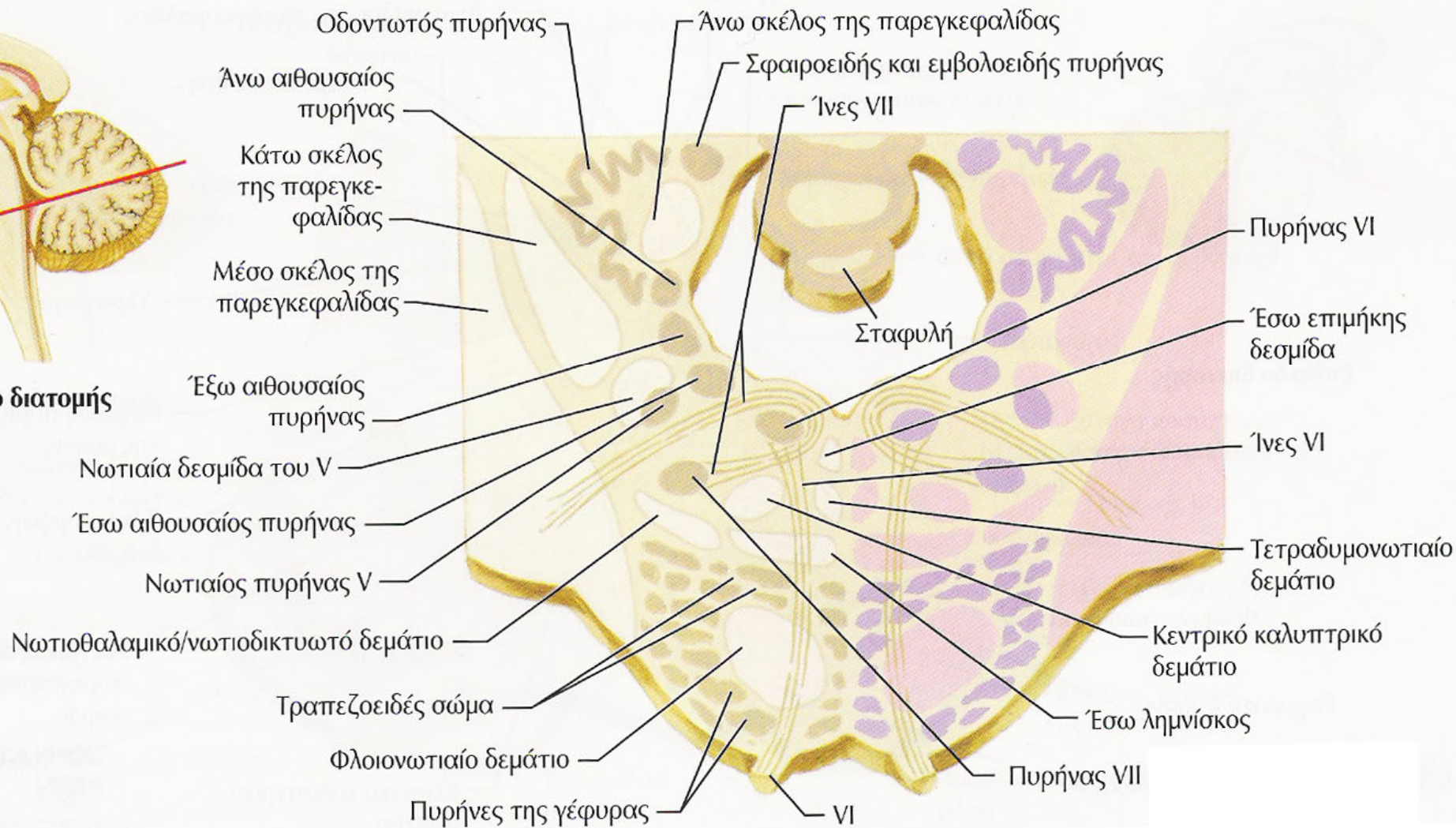
μοίρες VII στον  
προσωπικό πορο---  
οβελιαία η λαβυρινθική,  
εγκαρσία η τυμπανική,  
κατιούσα η μαστοειδή



**IV κοιλία**



**Επίπεδο διατομής**





# ΜΥΕΣ ΕΝΝΕΥΡΟΥΜΕΝΟΙ ΑΠΟ VII

- ΜΙΜΙΚΟΙ ΜΥΕΣ ΠΡΟΣΩΠΟΥ
- σφιγκτήρας στοματος-συγκλειση στοματικής σχισμης
- σφιγκτήρας βλεφαρων-συγκλειση βλεφαρων
- ΕΠΙΣΚΥΝΙΟΣ ΜΥΣ-συνελκει τους οφρεις
- ΠΥΡΑΜΟΕΙΔΗΣ ΜΥΣ-καθελκει το δερμα του μεσοφρυου
- ΤΕΤΡΑΓΩΝΟΣ ΜΥΣ ΑΝΩ ΧΕΙΛΟΥΣ(ανελκτηρας μυσ ανω χειλους και πτερυγιου ρινος/ανελκτηρας μυσ ανω χειλους/ελασσων ζυγωματικος)-ανασπαση ανω χειλους
- ΚΥΝΙΚΟΣ=ανελκτηρας γωνιας στοματος(ανω και εσω)/ αποκαλυψη κυνοδοντα
- ΤΟΜΙΚΟΙ ΜΥΕΣ(ανω-κατω)-προταση χειλεων/θηλασμος/ ασπασμος

# ΜΥΕΣ ΕΝΝΕΥΡΟΥΜΕΝΟΙ ΑΠΌ VII

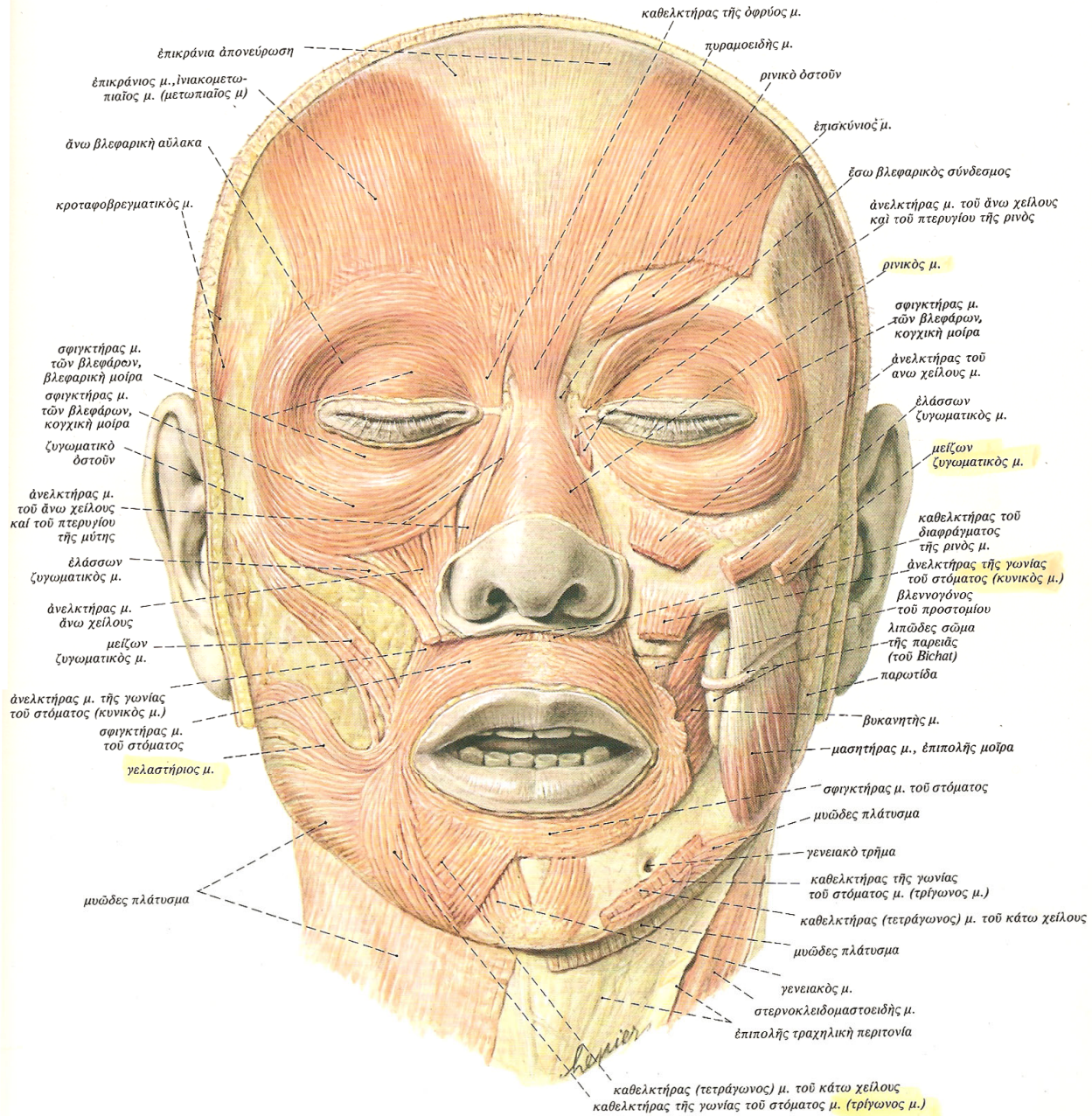
- ΜΙΜΙΚΟΙ ΜΥΕΣ ΠΡΟΣΩΠΟΥ
- βυκανητης μυς-εξωθηση αερα επι διατεταμενου με αερα στοματος/σφυριγμα/σαλπιση πνευστων οργανων
- γενειακος=ανελκτηρ γενειου
- γελαστηριος-ελξη γωνιας στοματος προς τα πισω/γελωτας
- μετωπονιακος η επικρανιος(μετωπιαιος/ ινιακος/ επικρανιος απονευρωση)-ανασπαση οφρεων/εγκαρσια ρυτιδωση μετωπου
- μειζων ζυγωματικος-ελξη γωνιας στοματος ανω και εξω
- παρειακος μυς-μειξη με μειζονα και ελασσονα ζυγωματικο και ανελκτηρα μυ ανω χειλους
- τριγωνος μυς-ελξη γωνιας στοματος κατω και εξω

# ΜΥΕΣ ΕΝΝΕΥΡΟΥΜΕΝΟΙ ΑΠΟ VII

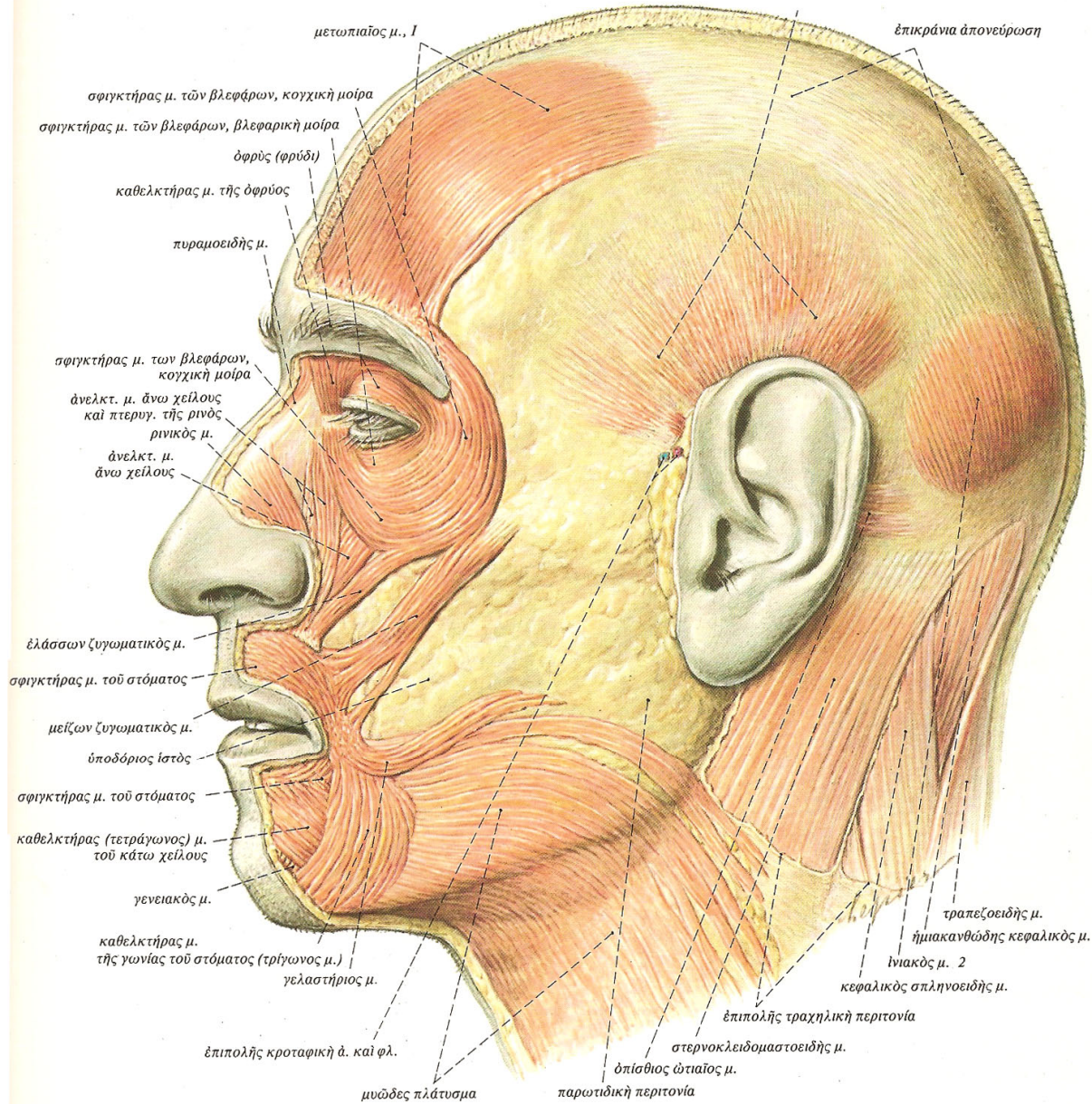
- ΜΙΜΙΚΟΙ ΜΥΕΣ ΠΡΟΣΩΠΟΥ
- τετραγωνος μυς κατω χειλους=καθελκτηρας μυς κατω χειλους
- ρινικος μυς-καθελξη ρινος και στενωση μυκτηρων
- καθελκτηρας μυς διαφραγματος ρινος-διευρυνση μυκτηρων
- προσθιος ωτιαιος-προσθια ελξη πτερυγιου ωτος
- ανω ωτιαιος-ανω ελξη πτερυγιου ωτος
- οπισθιος ωτιαιος-οπισθια ελξη πτερυγιου ωτος
- κροταφοβρεγματικός-μειξη με προσθιο και ανω ωτιαιο και μετωπονιακο

# ΜΥΕΣ ΕΝΝΕΥΡΟΥΜΕΝΟΙ ΑΠΟ VII

- ΜΙΜΙΚΟΙ ΜΥΕΣ ΠΡΟΣΩΠΟΥ
- μείζον μ. ελικος πτερυγίου ωτος-;
- ελασσον μ. ελικος πτερυγίου ωτος-;
- μυς του τραγου-;
  
- μυωδες πλατυσμα -ρυτιδωση δερματος τραχηλου εγκαρσιως(ενιοτε)



κροταφοβρεγματικός μ. (πρόσθιος + άνω ώτιαϊός μ.) 3





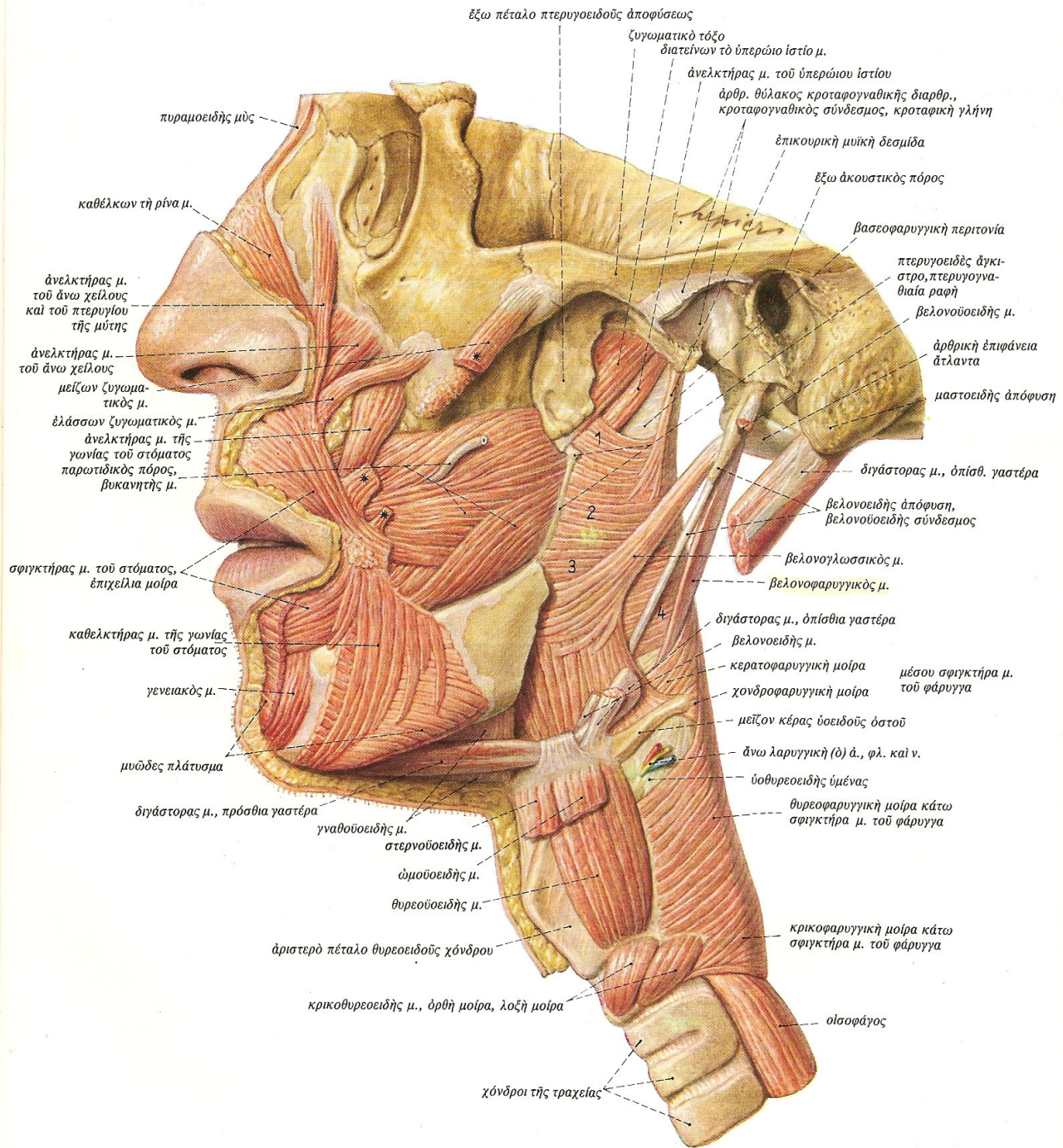
# ΠΡΟΣΘΙΟΙ ΤΡΑΧΗΛΙΚΟΙ ΜΥΕΣ-ΚΑΤΑΣΠΑΣΗ ΚΑΤΩ ΓΝΑΘΟΥ

- ΜΥΕΣ ΑΝΩΘΕΝ ΥΟΕΙΔΟΥΣ ΟΣΤΟΥ

- διγαστρικα κατω γναθου-προσθια γαστερα(V3)/οπισθια γαστερα(VII)
- βελονουοειδης- (VII)
- γναθουοειδης-(V3)
- γενειουοειδης-(XII/αυχενικο πλεγμα)

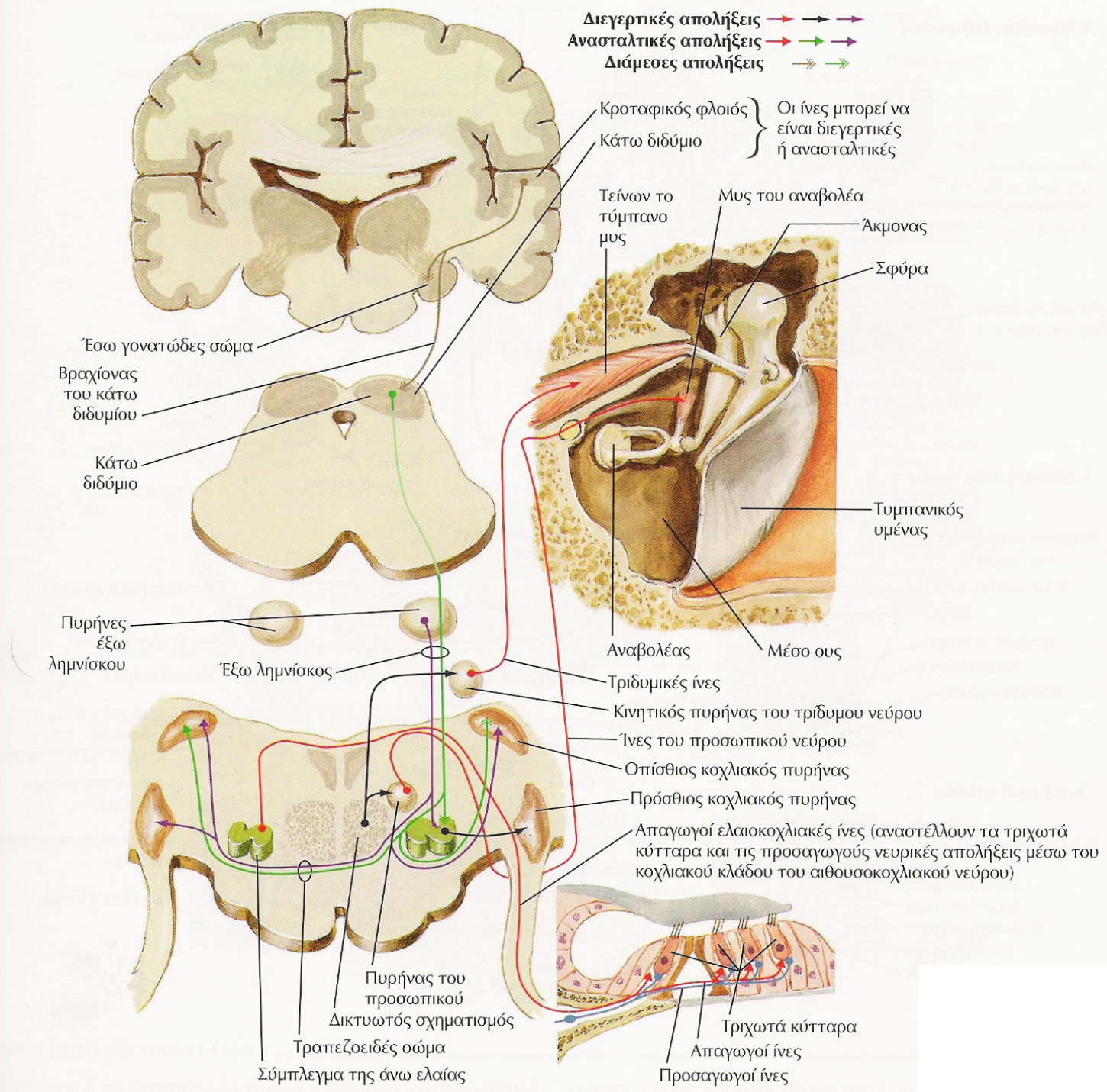
- ΜΥΕΣ ΚΑΤΩΘΕΝ ΥΟΕΙΔΟΥΣ ΟΣΤΟΥ

- στερνουοειδης-αγκυλη υπογλωσσιου
- ωμουοειδης-αγκυλη υπογλωσσιου
- στερνοθυροειδης-αγκυλη υπογλωσσιου
- θυρουοειδης-(XII)



# ΜΥΣ ΤΟΥ ΑΝΑΒΟΛΕΩΣ

- κινητική μοιρα-αντανεκλαστικό
- δυνατός ηχος---VIII ν- -συσπαση μος του αναβολεως(VII ν)/απποσπαση του αναβολεως από την ωοειδη θυριδα --συσπαση τεινοντα το τυμπανο μ(V ν)/προς τα εσω κινηση σφυρας και συσπαση τυμπανου(ελαττωση δυνατοτητας ταλαντωσης)---αναχαιτιση της αερινης αγωγιμοτητας
- το αντανεκλαστικό λαμβανει χωρα αμφοτεροπλευρα ταυτοχρονως
- συμπλεγμα ανω ελαιας

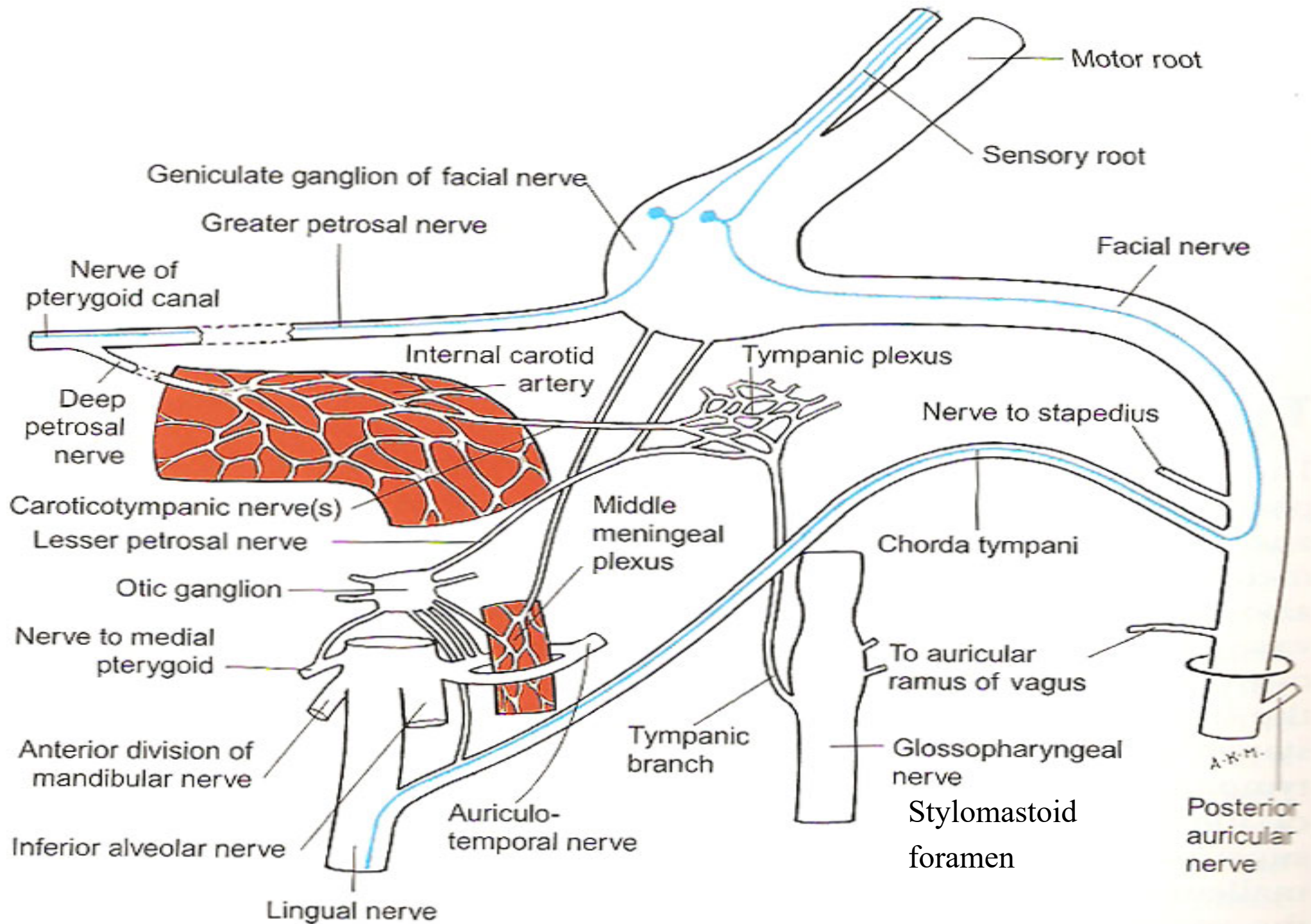



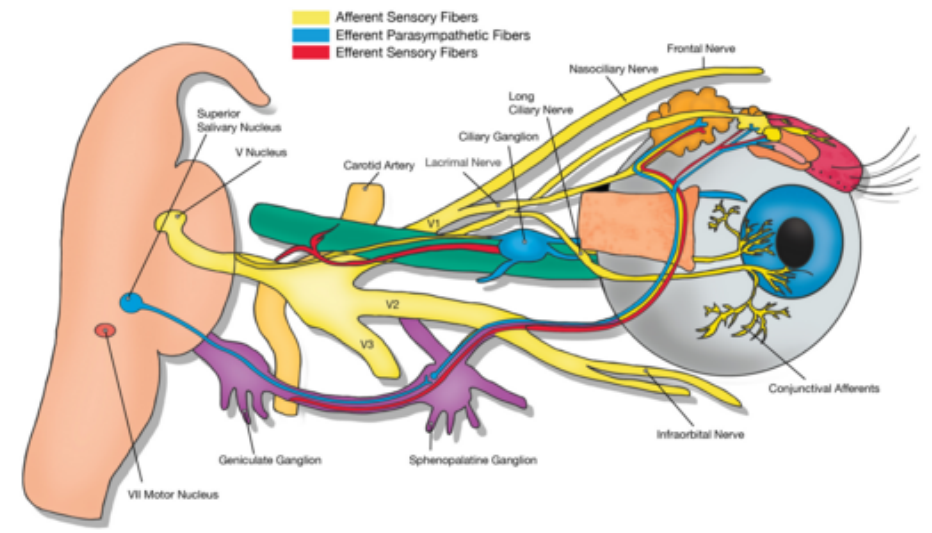
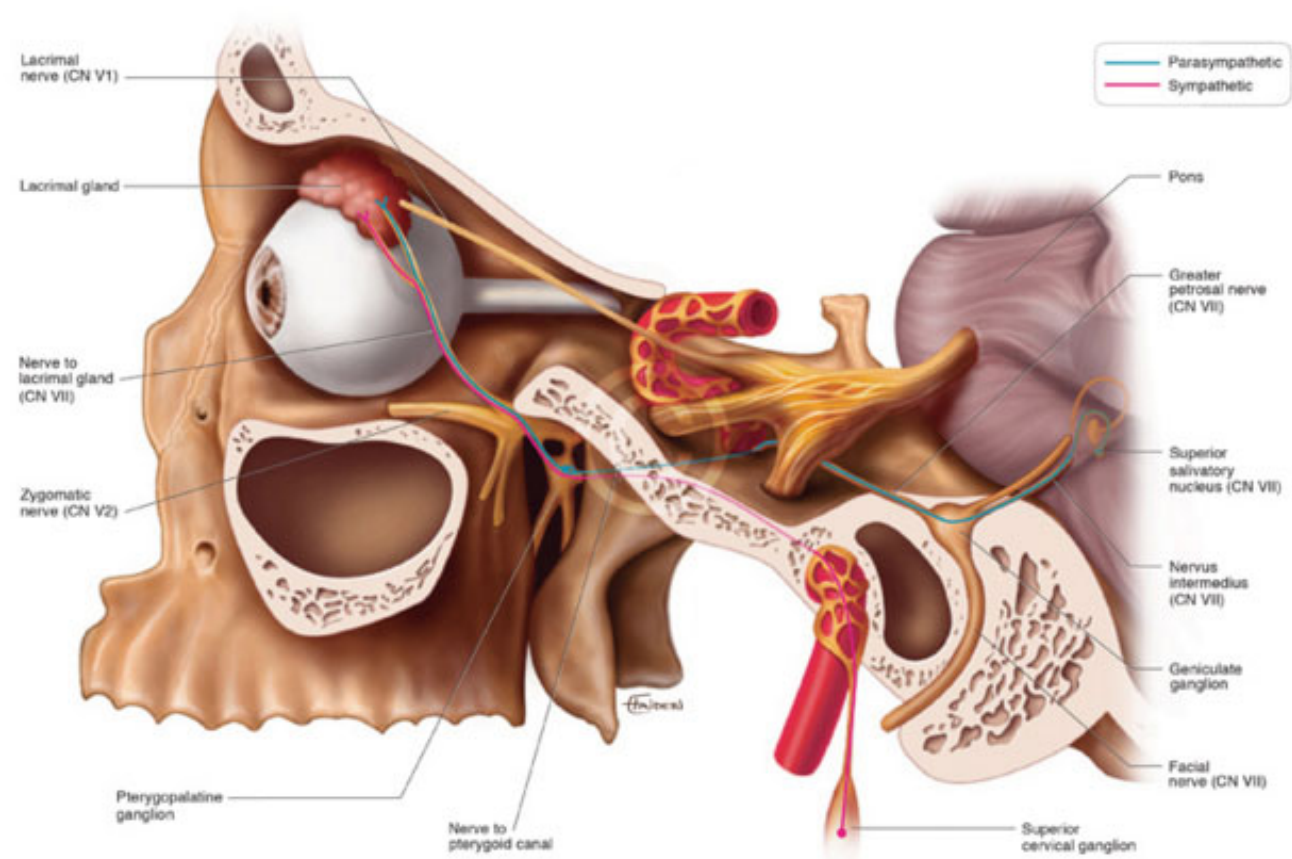
**μυς του αναβολεως**

**ωοειδης θυρις**

# ΠΑΡΑΣΥΜΠΑΘΗΤΙΚΗ ΜΟΙΡΑ

- **δακρυϊκος πυρην** (δεχεται ωσεις από προσθιο υποθαλαμο με διαχυτες δεσμιδες-εκκριση δακρυος)
- **διαμεσο νευρο/ Wrisberg**(από στελεχος στο γονατιο γαγγλιο)
- **γονατιο γαγγλιο**
- **μειζον επιπολης λιθοειδες νευρο**(ενουται μετα του εν τω βαθει λιθοειδους νευρου του συμπαθητικου πλεγματος της εσω καρωτιδας από εξω διαμεσο πυρηνα του NM, ο οποίος δεχεται ωσεις από οπισθιο υποθαλαμο με δεσμιδα Lorente de No-μεταβολη διαμετρου αγγειων δακρυϊκου αδενα)
- **νευρο του πτερυγοειδους πορου η νευρο του Vidi**
- **σφηνουπερωιο η πτερυγουπερωιο γαγγλιο**
  - ρινικοι και υπερωιοι αδενες
  - δευτερο και πρωτο κλαδο τριδυμου ν.-δακρυϊκος αδην

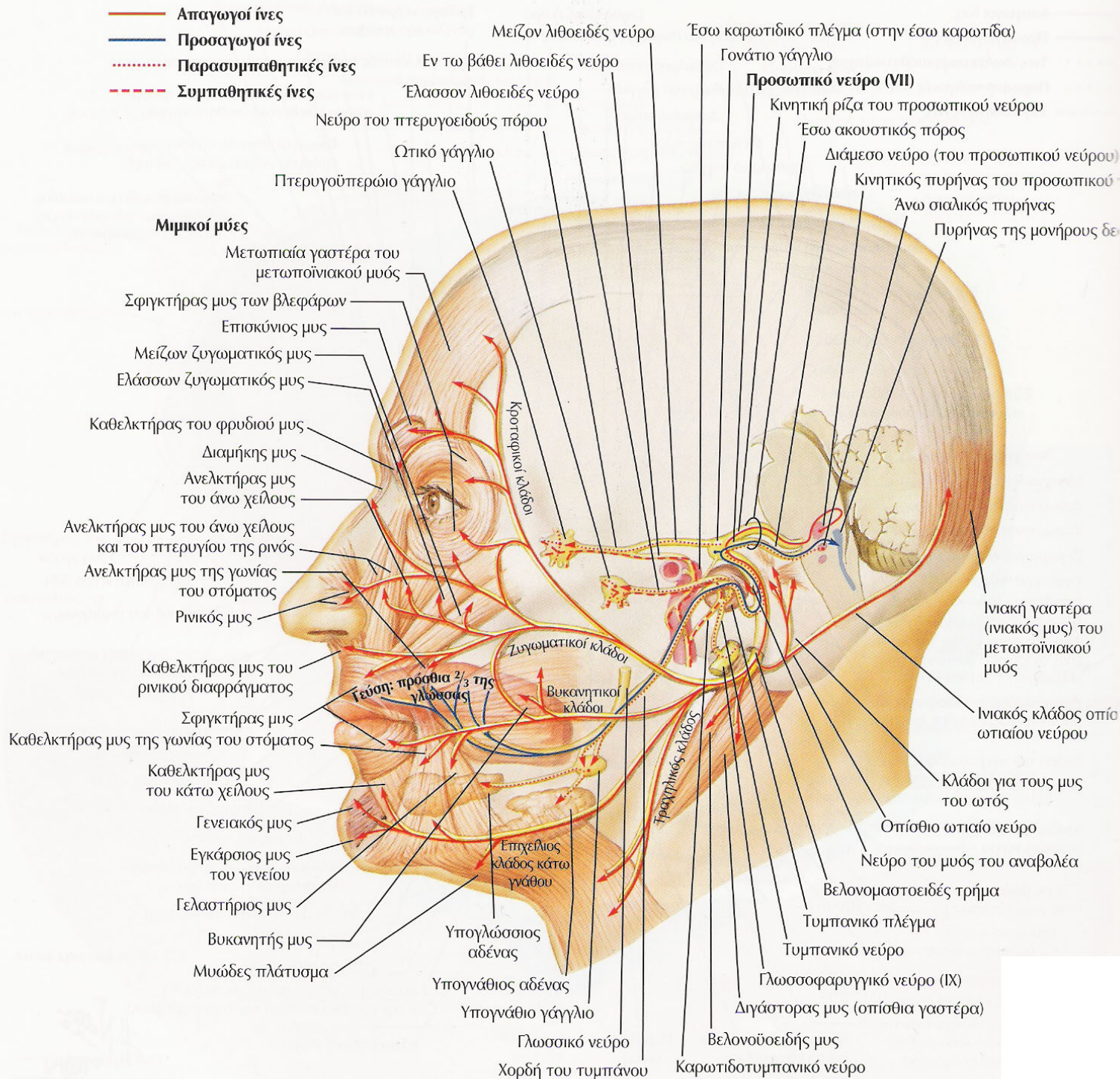




# ΠΑΡΑΣΥΜΠΑΘΗΤΙΚΗ ΜΟΙΡΑ

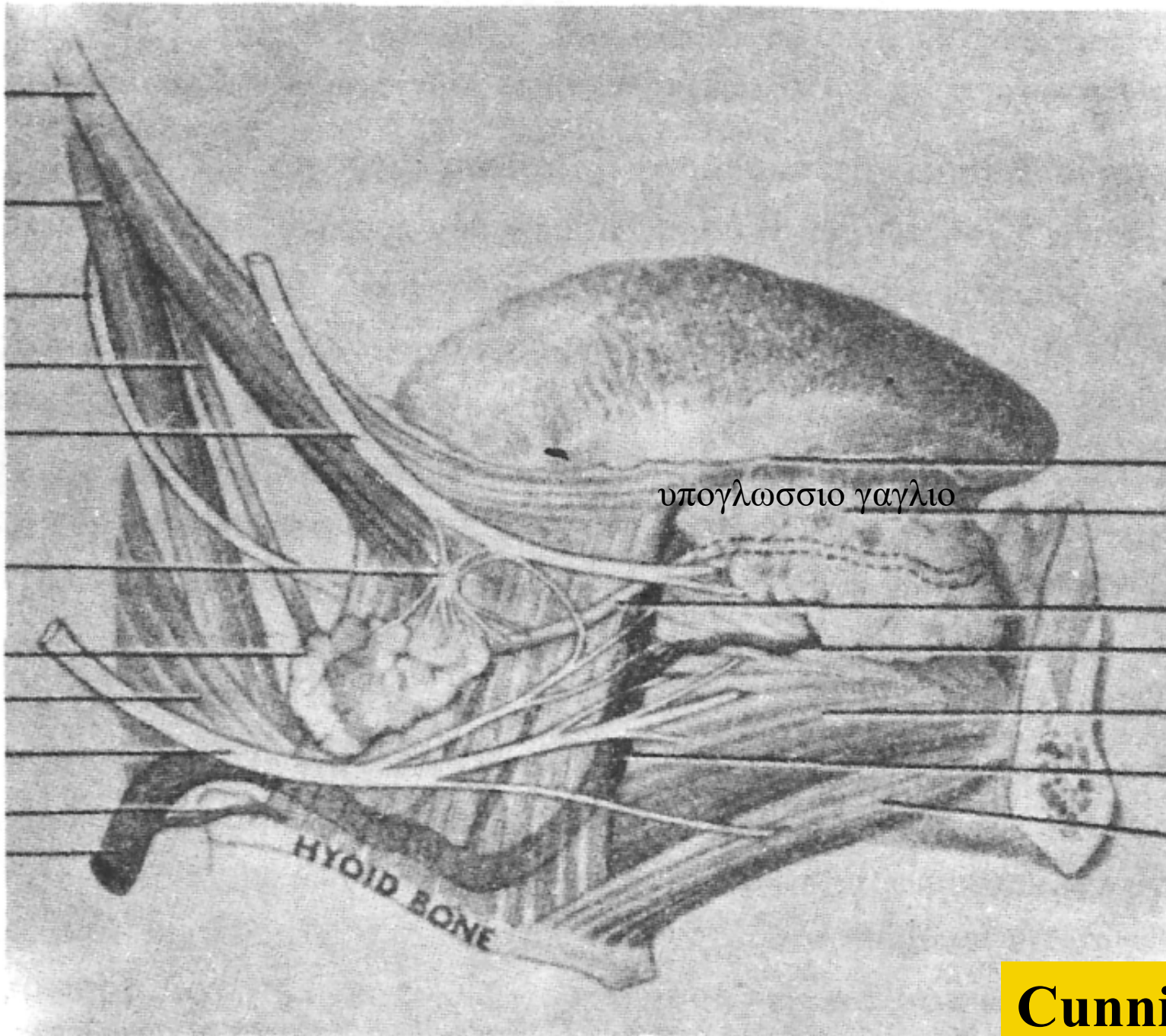
- **ανω σιαλικος πυρην** (δεχεται ωσεις από προσθιο υποθαλαμο με διαχυτες δεσμιδες)
- διαμεσο νευρο/ Wrisberg(από στελεχος στο γονατιο γαγγλιο)
- γονατιο γαγγλιο
- κινητικη μοιρα προσωπικου ν.
- προ βελονομαστοειδους τρηματος στην χορδη τυμπανου
- γλωσσικο ν. τριδυμου ν.
- ανω σιαλικος πυρην---υπογναθιος και υπογλωσσιος σιελογονος αδην(δυνατον μετα αναστομωσης του γονατιου γαγγλιου προς ελασσον επιπολης λιθοειδες ν(IX) να καταληξει στην παρωτιδα)





# βελονομαστοειδες τρημα

Βελονογλωσσ-  
 σικός μῦς  
 Βελονοφαρυγ-  
 γικός μῦς  
 Γλωσσοφαρυγ-  
 γικόν νεῦρον  
 Βελονοῦοειδῆς  
 σύνδεσμος  
**Γλωσσικόν**  
**νεῦρον**  
**Ἐπογνάθι-**  
**ον γάγγλιον**  
 Ἐπογνάθιος  
 ἀδὴν  
 Ἐοφαρυγγ. μῦς  
**Ἐπογλώσ-**  
**σιον νεῦρον**  
 Γλωσσική {  
 ἀρτηρία }



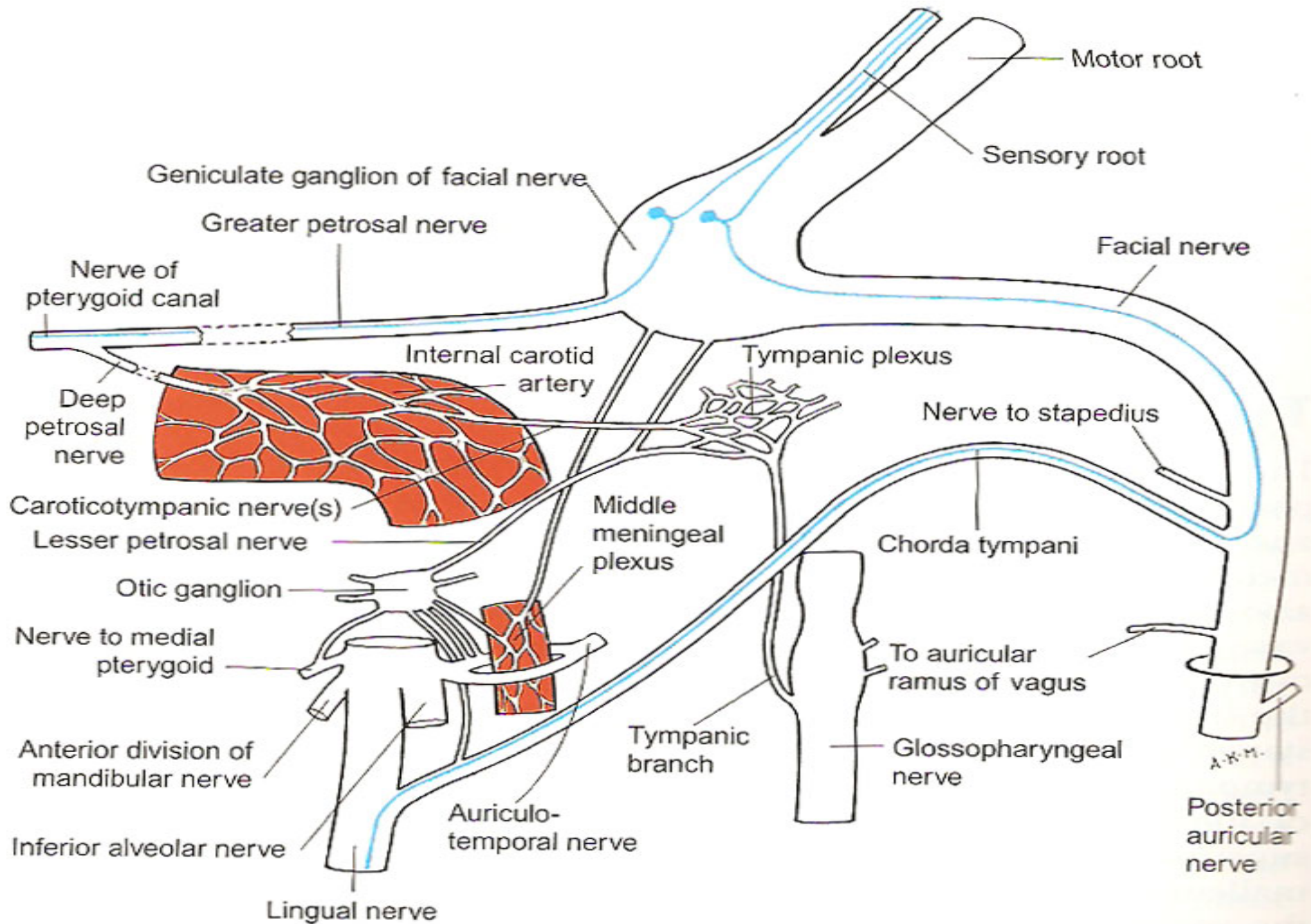
υπογλωσσιο γάγγλιο

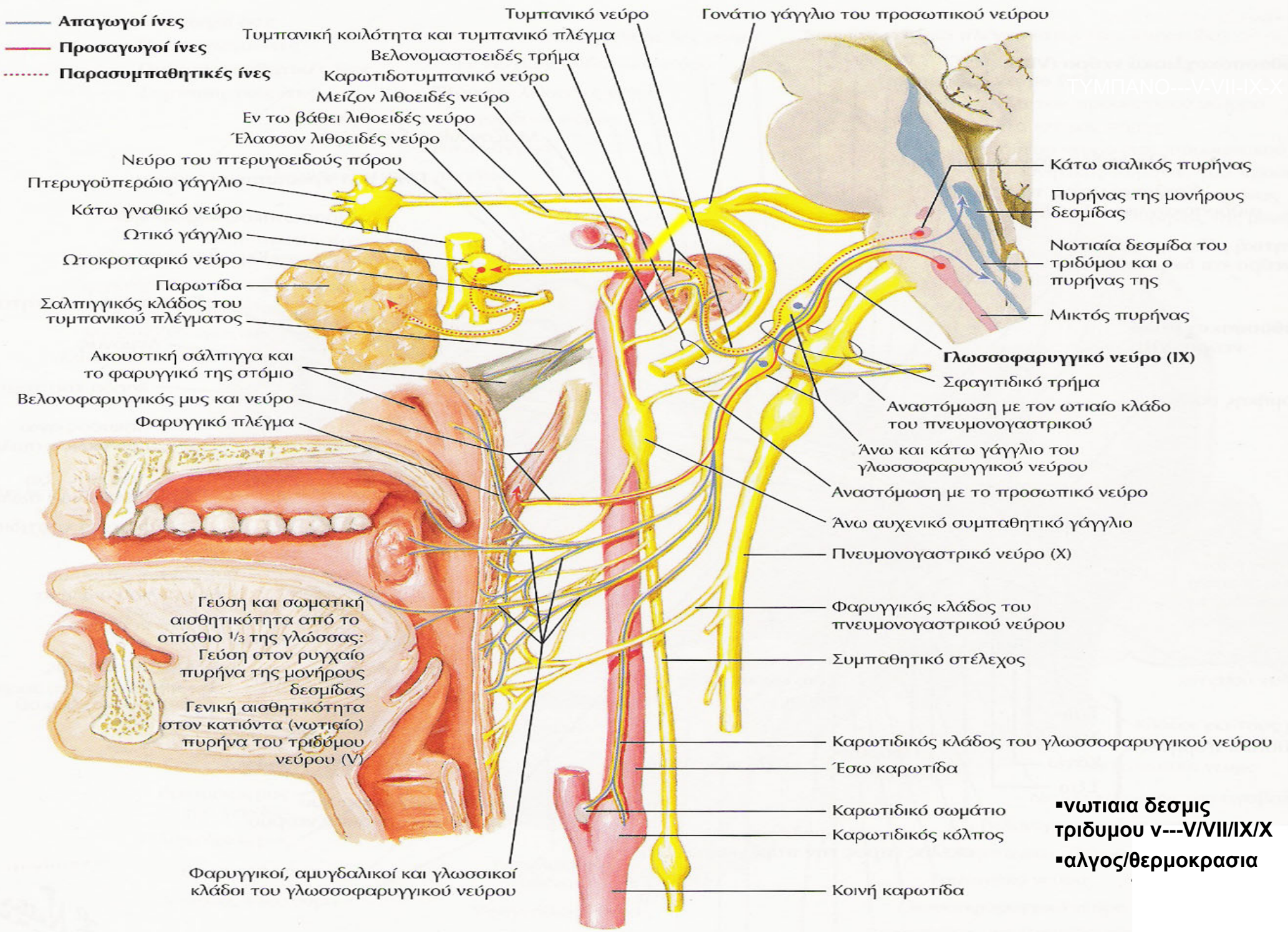
Βλεννογόνος  
 Ἐπογλώσσιος  
 ἀδὴν  
 Πόρος Ἐπο-  
 γνάθιου ἀδ.  
 Ἐπογλώσσιος  
 ἀρτηρία  
 Γενειογλωσσι-  
 κός μῦς  
 Γλωσσική ἀρτ.  
 Γενειοῦοειδῆς  
 μῦς

Cunningham

# ΑΙΣΘΗΤΙΚΗ ΜΟΙΡΑ

- ζωνη Ramsay και Hunt στο τυμπανο-V/VII/IX/X
- αισθητικό νευρο του εξω ακουστικού πορου αφου αναστομωθει περιφερικα με τον ωτιαιο κλαδο του πνευμονογαστρικου νευρου
- προ(κεντρικότερα) βελονομαστοειδους τρηματος----κινητικη μοιρα προσωπικου ν.
- γονατιο γαγγλιο
- διαμεσο ν/Wrisberg (από γονατιο γαγγλιο στο στελεχος)
- νωτιαια δεσμις τριδυμου ν(αλγος, θερμοκρασια)---V/VII/IX/X





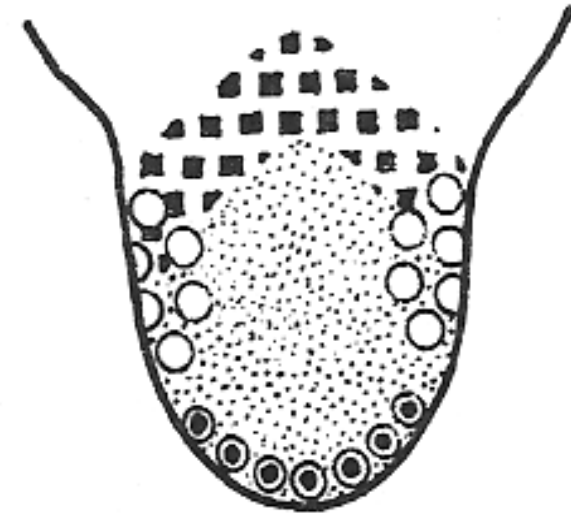
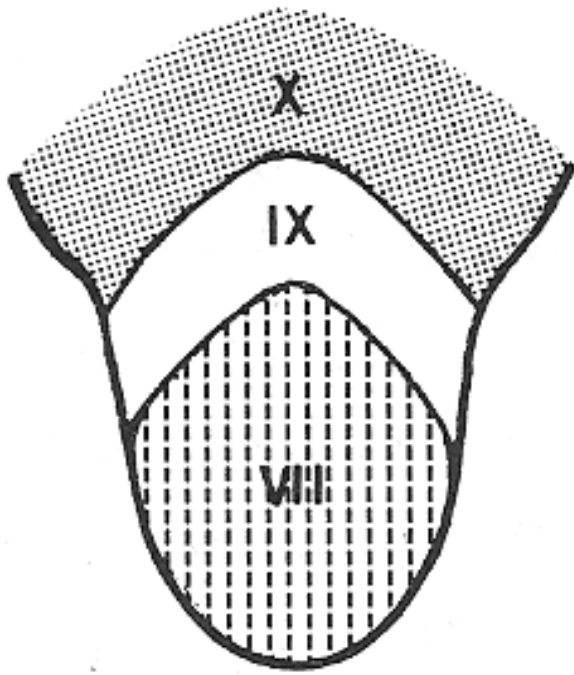
▪νωτιαια δεσμις τριδυμου v---V/VII/IX/X  
 ▪αλγος/θερμοκρασια

# ΓΕΥΣΤΙΚΗ ΜΟΙΡΑ

- γευστικοί καλυκείς γλωσσας (γλωσσουπερρωια πτυχη, επιγλωττις και γλωσσοεπιγλωτιδικο βοθριο, προσθιο τμημα μαλθακης υπερωας)
- αναφορικά με το VII νευρο
- γευση δυο προσθιων τριτημοριων γλωσσας
- γλωσσικο νευρο τριτου κλαδου τριδυμου (V)
- χορδη τυμπανου (V-VII)
- προ(κεντρικότερα) βελονομαστοειδους τρηματος--κινητικη μοιρα προσωπικου ν. (VII)
- γονατιο γαγγλιο (VII)
- διαμεσο ν/ Wrisberg (από γονατιο γαγγλιο στο στελεχος) (VII)
- NTS-VIII/IX/X ν

# γλωσσουπερρωια πτυχή---VII(?)

επιγλωττις-----X (πικρο) → +γλωσσοεπιγλωτιδικο βοθριο  
 μαλθακη υπερπα-----V (?), IX(?)



θηλες

 Περικεχαρακωμένες

 Φυλλοειδεΐς

 Μυκητοειδεΐς

Νηματοιειδεις

 Πικρό

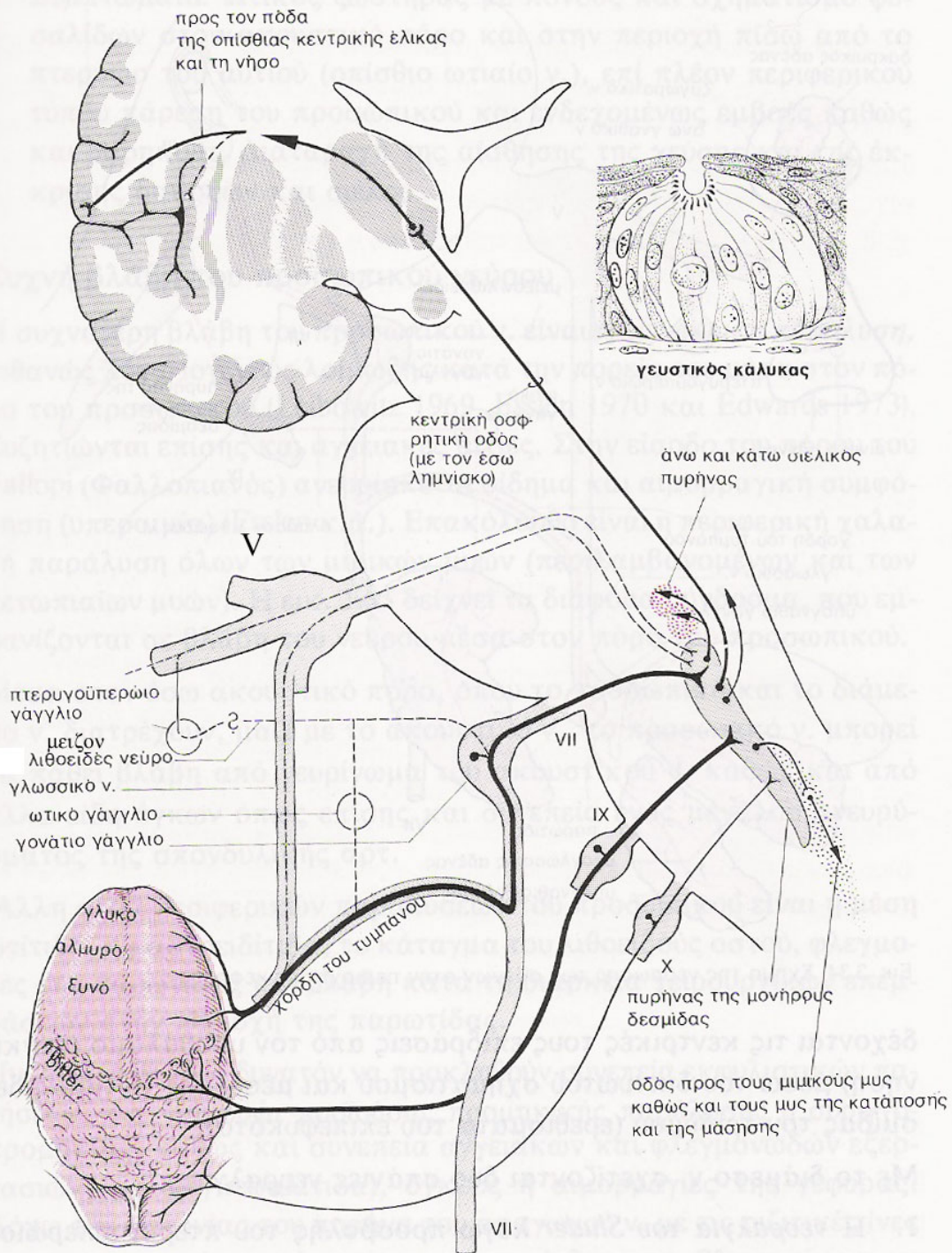
 Ξυνό

 Άλμυρό

 Γλυκό

? γλυκοξυνο

umami



οπισθιος  
εσω  
κοιλιακος  
πυρην  
θαλαμου

? γλυκοξυνο



# ΕΞΕΤΑΣΗ VII

- κινήτικη μοίρα
- μυς αναβολεως(ανω ελαια)
- παρασυμπαθητικη μοίρα--(**δακρυ**)αμμωνια/αλκοολη/οσμη οξεων(μη επιτρεπτες οσμες)-(**σιελος**)λεμονι
- αισθητικη μοίρα (τυμπανο – V/VII/IX/X)
- γευση-γλυκο/αλμυρο/ξυνο/umami/? γλυκοξυνο



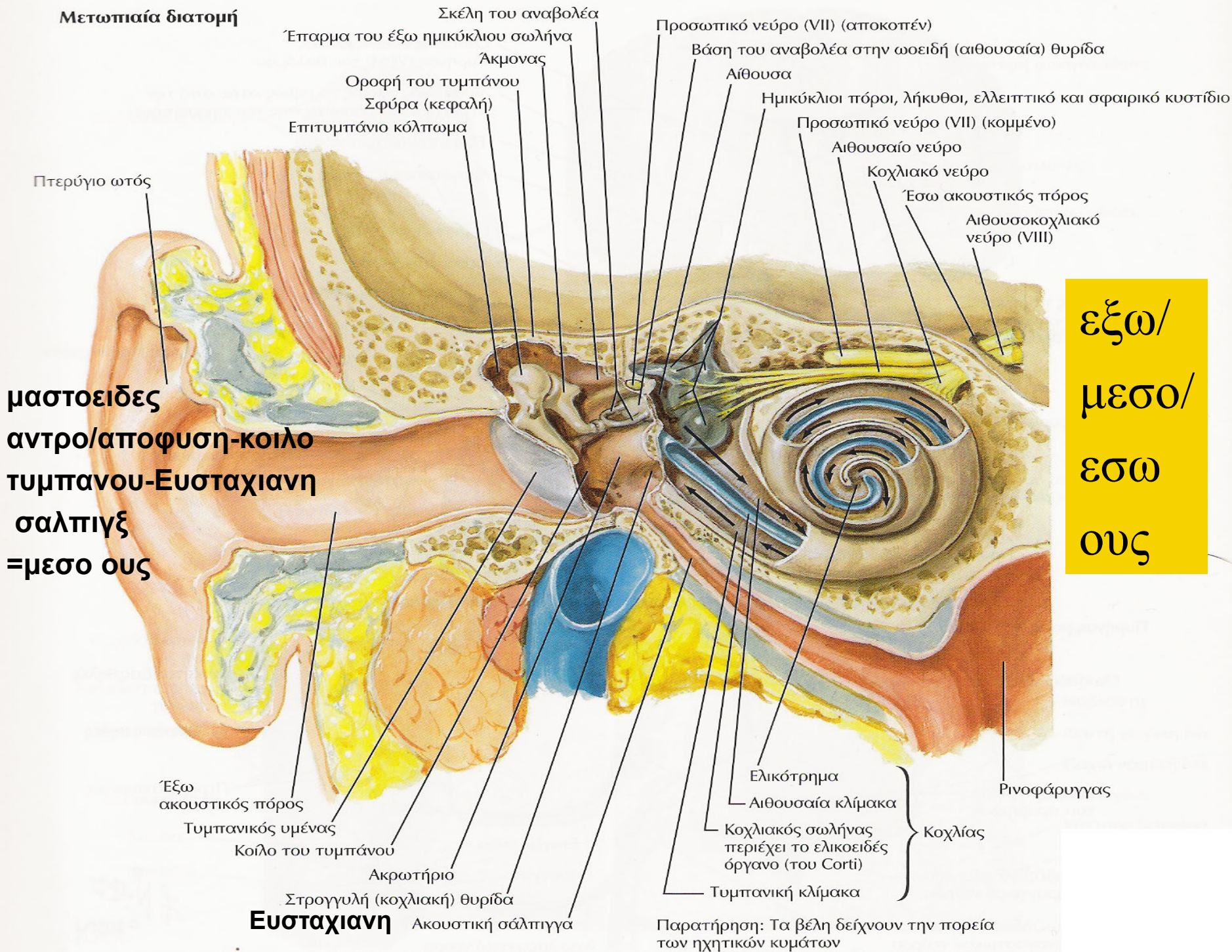
# ΑΚΟΥΣΤΙΚΟ ΝΕΥΡΟ



# ΚΟΧΛΙΑΚΟ ΝΕΥΡΟ

## ΑΚΟΗ/ΕΝΤΟΠΙΣΗ ΗΧΟΥ

**Μετωπιαία διατομή**



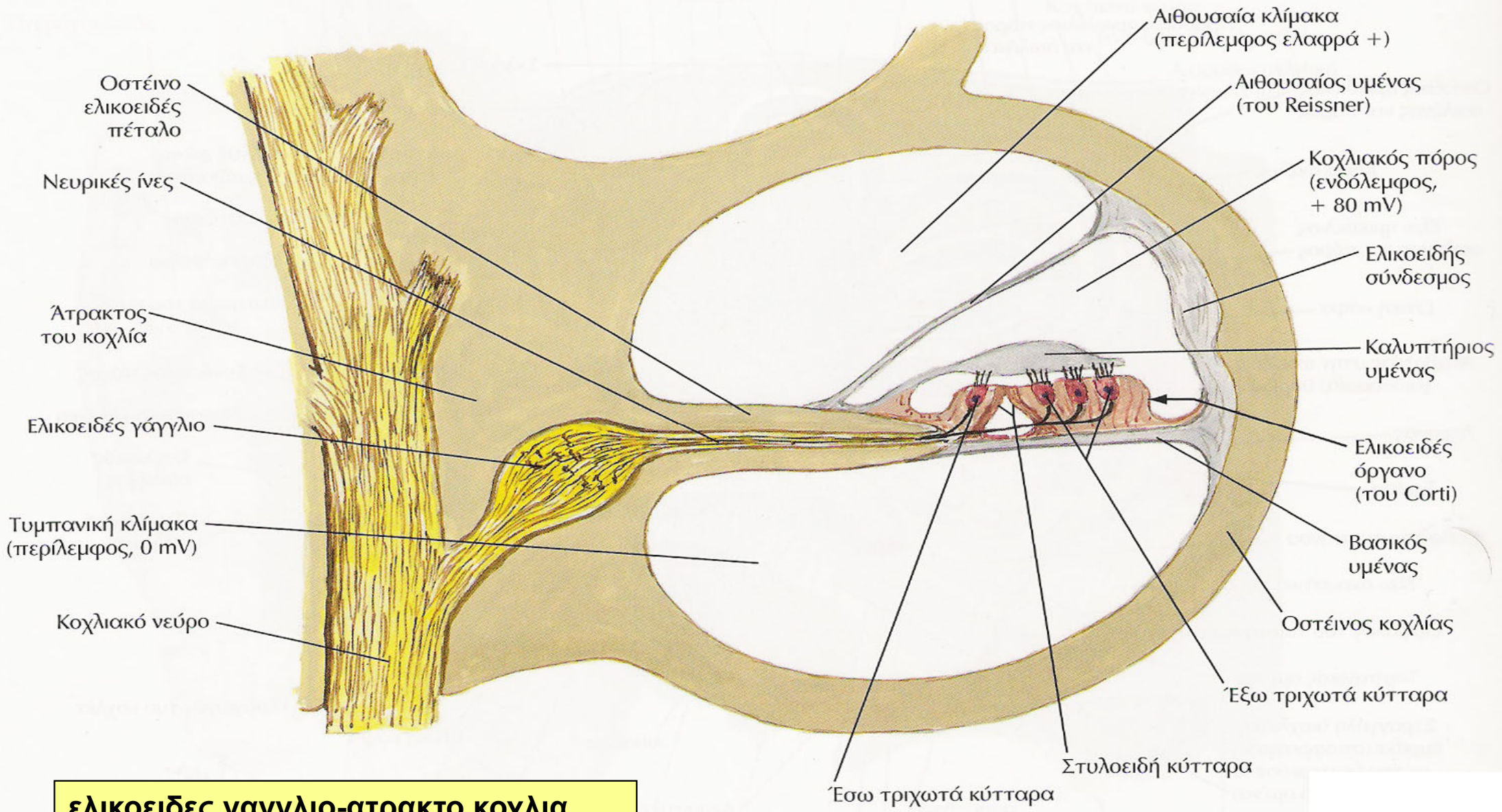
**μαστοειδης  
 αντρο/αποφυση-κοιλο  
 τυμπανου-Ευσταχιανη  
 σαλπιδξ  
 =μεσο ους**

**εξω/  
 μεσο/  
 εσω  
 ους**

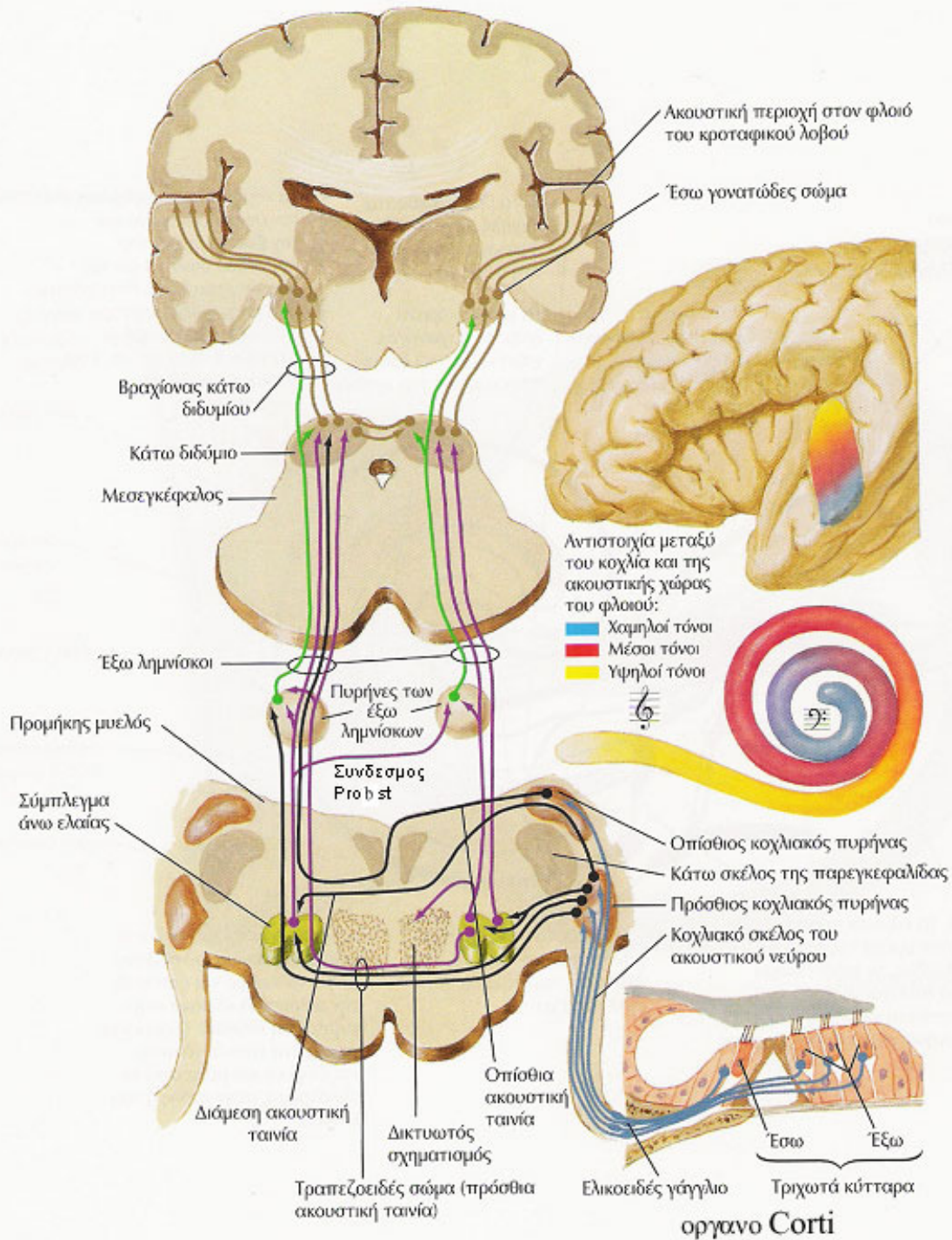
Παρατήρηση: Τα βέλη δείχνουν την πορεία των ηχητικών κυμάτων

## Διατομή του κοχλίου

# ΕΛΙΚΑ



**ελικοειδες γαγγλιο-ατρακτο κοχλια**



εγκαρσιες ελικες Heschl-  
περιοχη 41 κατά Brodmann  
συνειρμικες περιοχες  
(περιοχες 42/22 κατά  
Brodmann)-ισως και 40

(18)200 Hz-20000 Hz

εσω γωνιατωδη σωματα→εσω καψα  
→ακουστικη ακτινοβολια → ακουστικος  
φλοιος

συνδεσμος οπισθιων διδυμιων

# ΛΕΙΤΟΥΡΓΙΑ ΚΟΧΛΙΑΚΟΥ ΝΕΥΡΟΥ

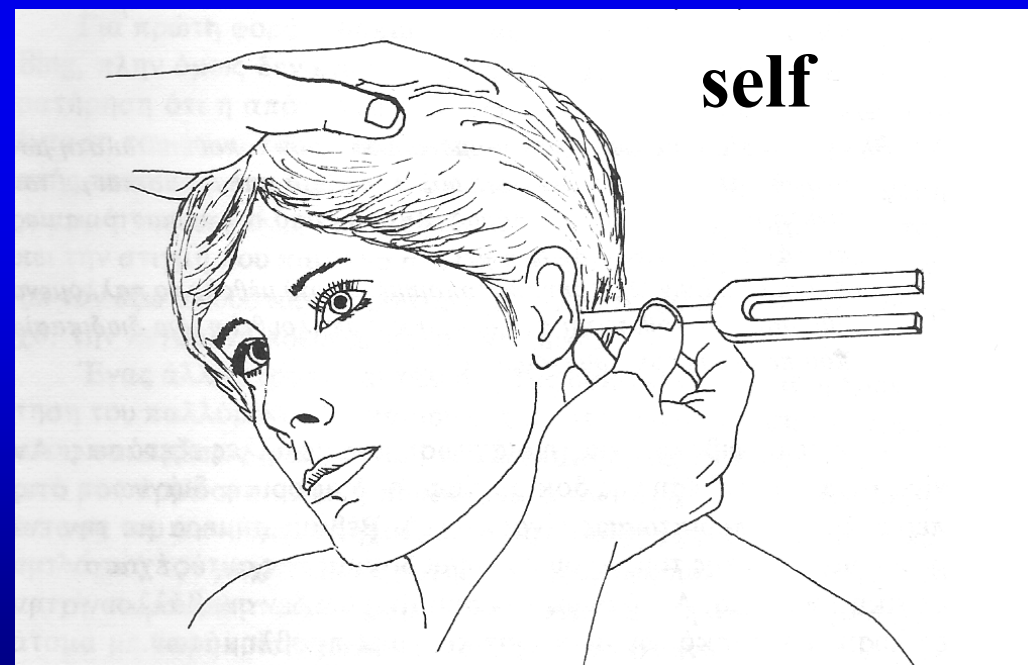
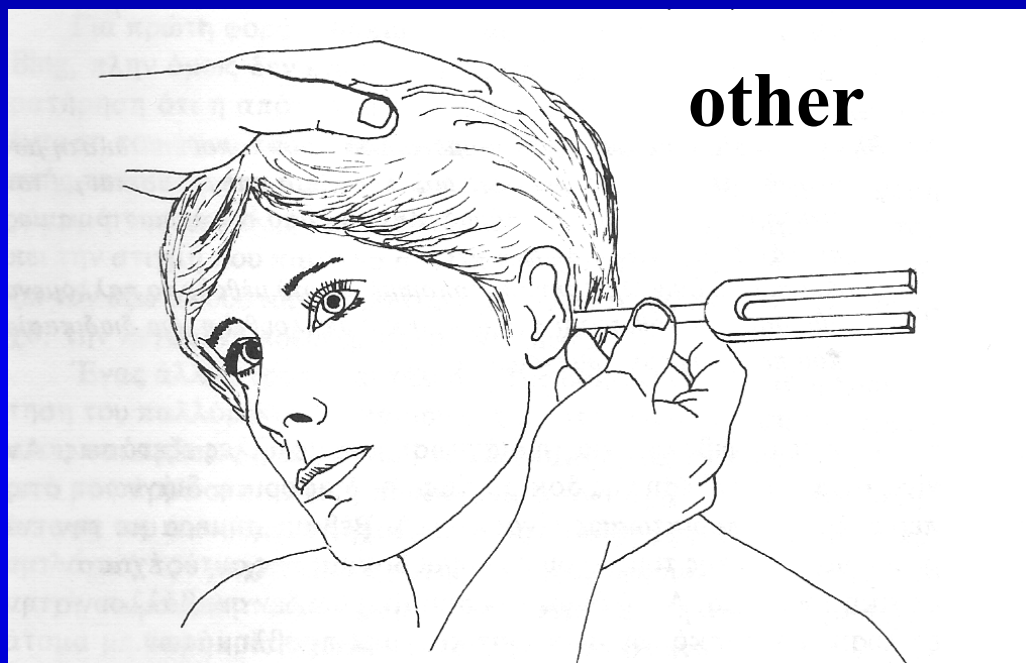
- ακοη(αντιστοιχη ανοδος-εξω λημνισκος)
- εντοπιση ηχου(συστοιχη ανοδος-εξω λημνισκος)
  
- ΑΝΤΙΛΗΨΗ ΗΧΗΤΙΚΟΥ ΕΡΕΘΙΣΜΑΤΟΣ
  - αριστερος κροταφικος λοβος-αντιληψη απλου ηχου(και ηχου του λογου)
  - δεξιος κροταφικος λοβος-αντιληψη του ηχου μη σχετιζομενου με τον λογο όπως η αντιληψη μουσικης επι μη μουσικων(επι μουσικων μεταθεση του κεντρου στον αριστερο κροταφικο λοβο)

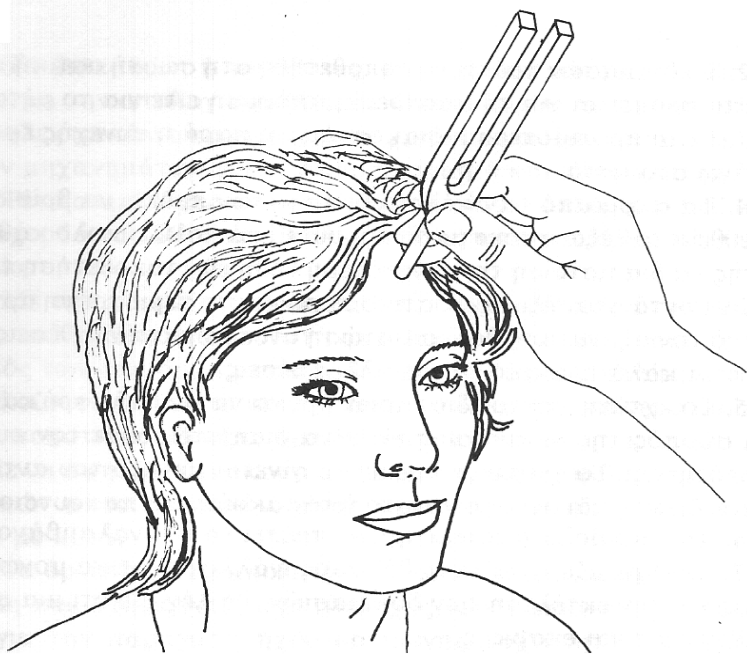
# ΕΞΕΤΑΣΗ ΚΟΧΛΙΑΚΟΥ ΝΕΥΡΟΥ

- αερινή οδος-ψιθυρισμα/τριβη δακτυλων
- οστεινή οδος-δοκιμασια Schwabach
- αερινή και οστεινή οδος-δοκιμασια Rinne/Weber

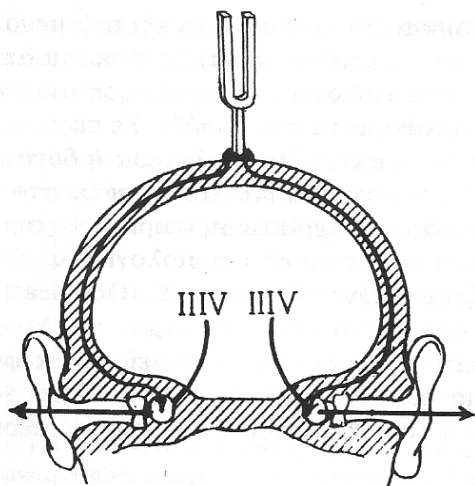


# δοκιμασια Schwabach

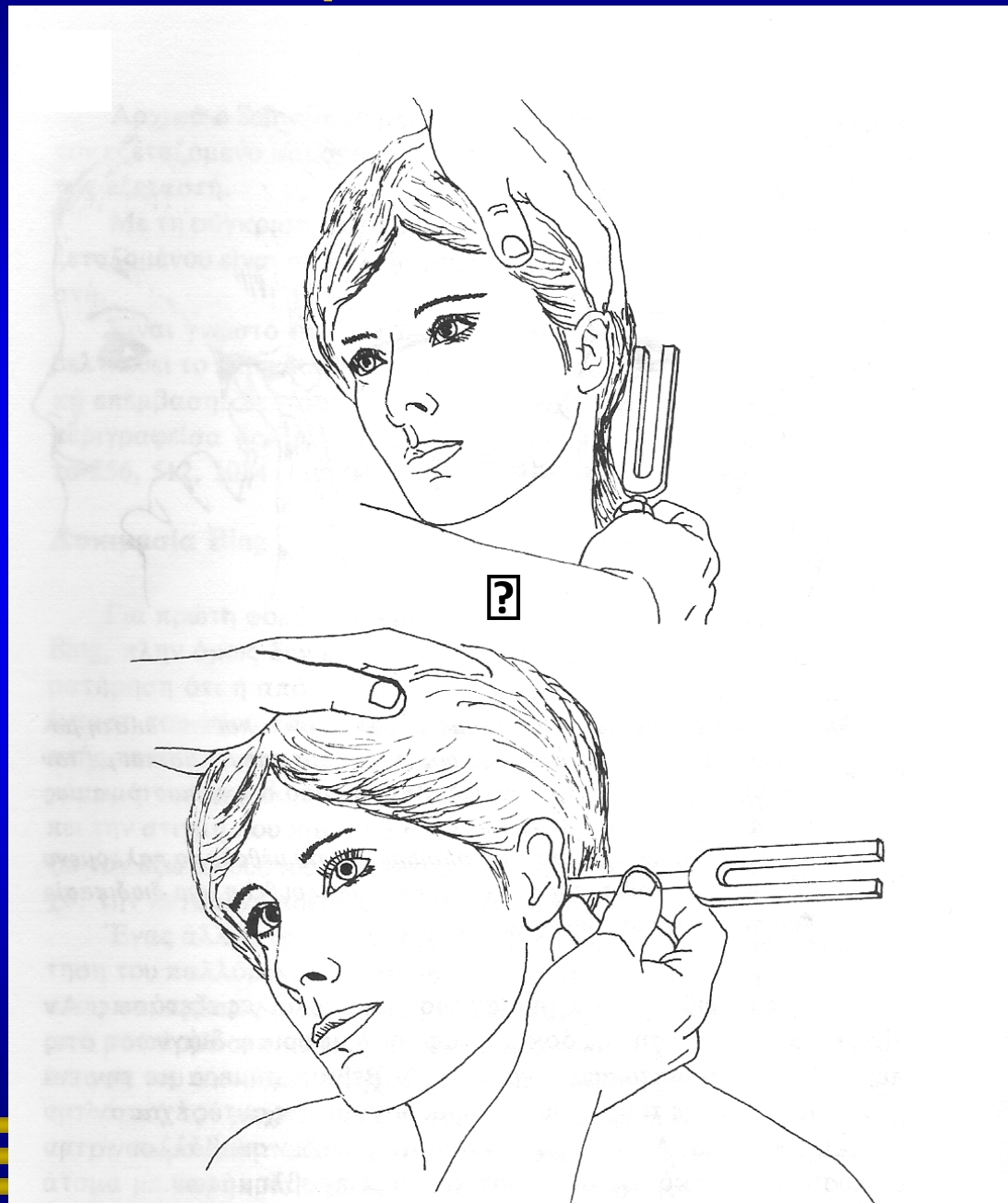




# δοκιμασία Weber

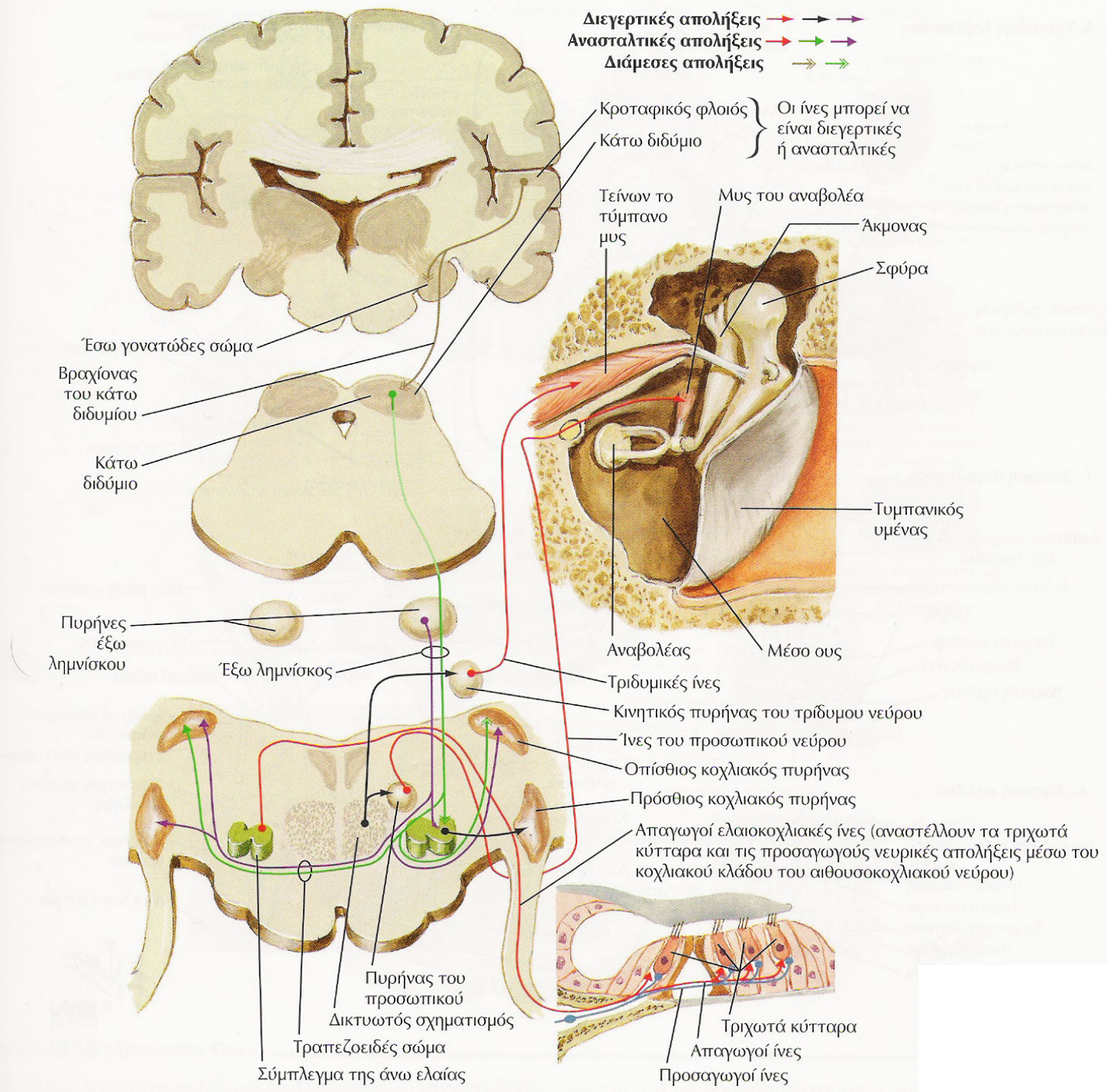


# δοκιμασία Rinne



# ΜΥΣ ΤΟΥ ΑΝΑΒΟΛΕΩΣ

- κινητική μοιρα-αντανεκλαστικό
- δυνατός ηχος---VIII ν- -συσπαση μος του αναβολεως(VII ν)/αποσπαση του αναβολεως από την ωοειδη θυριδα --συσπαση τεινοντα το τυμπανο μ(V ν)/προς τα εσω κινηση σφυρας και συσπαση τυμπανου(ελαττωση δυνατοτητας ταλαντωσης)---αναχαιτιση της αερινης αγωγιμοτητας
- το αντανεκλαστικό λαμβανει χωρα αμφοτεροπλευρα ταυτοχρονωσ
- συμπλεγμα ανω ελαιας



**μυς του αναβολεως**

**ωοειδης θυρις**

# ΔΙΑΤΑΡΑΧΕΣ ΚΟΧΛΙΑΚΟΥ ΝΕΥΡΟΥ

- εμβοες-παθολογικοί ηχοί
- βαρικοια(κωφωση)---  
αγωγιμοτητας/αντιληψης(νευροαισθητηριακη)
- συνδρομο CPA



# ΑΙΘΟΥΣΙΑΙΟ ΝΕΥΡΟ

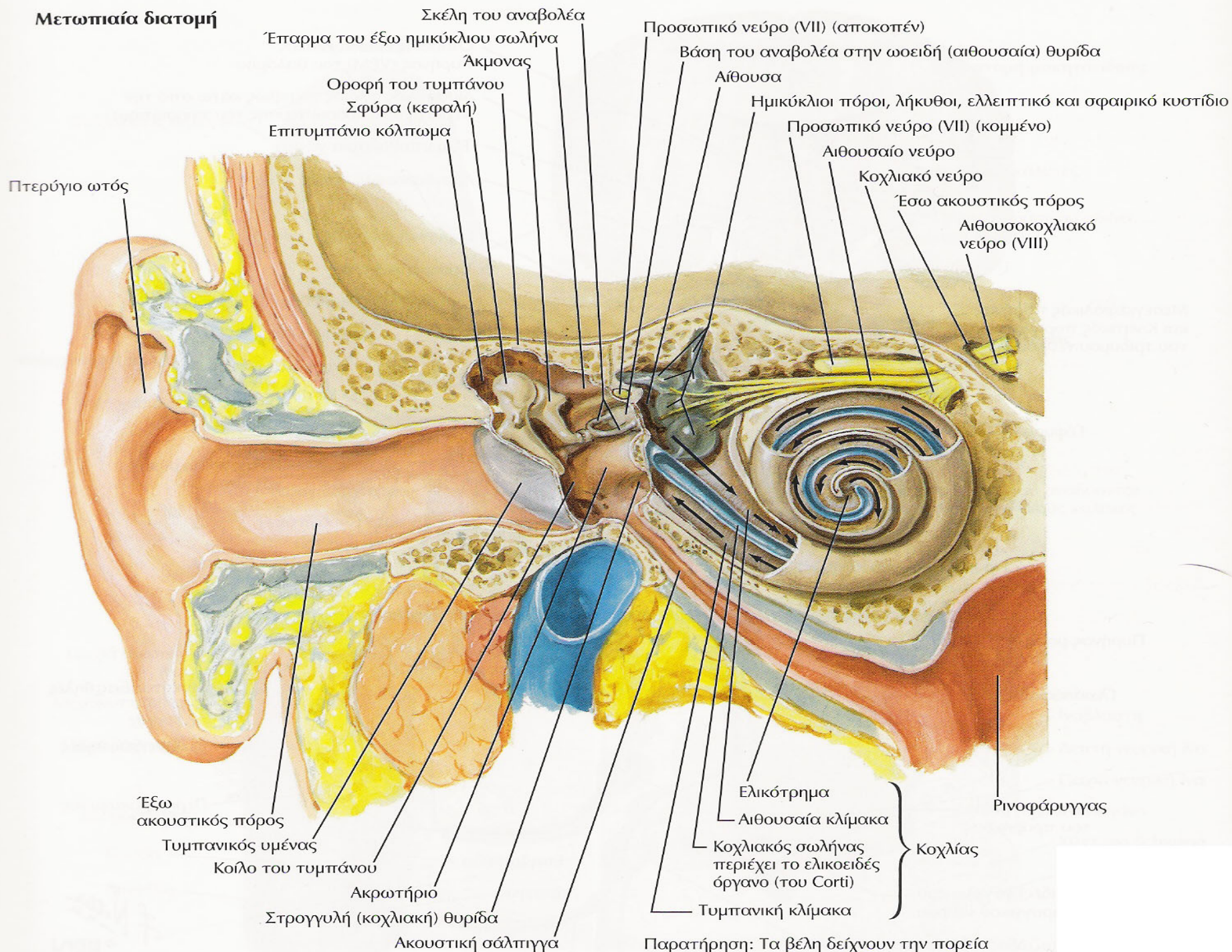
## ΣΤΑΤΙΚΗ ΚΑΙ ΚΙΝΗΤΙΚΗ ΙΣΟΡΡΟΠΙΑ

# ΛΑΒΥΡΙΝΘΟΣ

- **εσω ους** = λαβυρινθος + εσω ακουστικός πορος
- **λαβυρινθος** = κοχλιας + συνδετικός πορος + αιθουσα (σφαιρικό κυστιδίο και ελλειπτικό κυστιδίο μετα του σφαιρικοελλειπτικού πορου) + υδραγωγός αιθουσας (συνεχιση του σφαιρικοελλειπτικού κυστιδίου ητοι ενδολεμφικός σωληνας και εν συνεχεια ενδολεμφικός θυλακας) + ημικυκλίοι σωληνες(λυκηθος)
- **ημικυκλίοι σωληνες** (ανω η προσθιος/εξω η πλαγιος η οριζοντιος/οπισθιος)
- **λαβυρινθος**=οστεινος-υμενωδης
- **περιλεμφος**=υγρο μεταξυ οστεινου και υμενωδους λαβυρινθου περιεχον κυριως Na/Ca και λιγο K
- **ενδολεμφος**=υγρο εντος υμενωδους λαβυρινθου περιεχον κυριως K και λιγο Na/Ca
- **ωσειδης η αιθουσιαια θυριδα** και **στρογγυλη η κοχλιακη θυριδα** ---επαφη μεταξυ εσω και μεσου ωτος

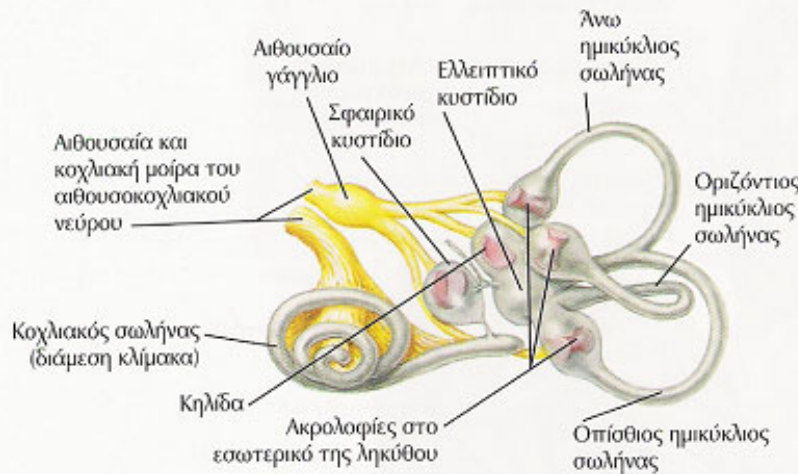


# Μετωπιαία διατομή

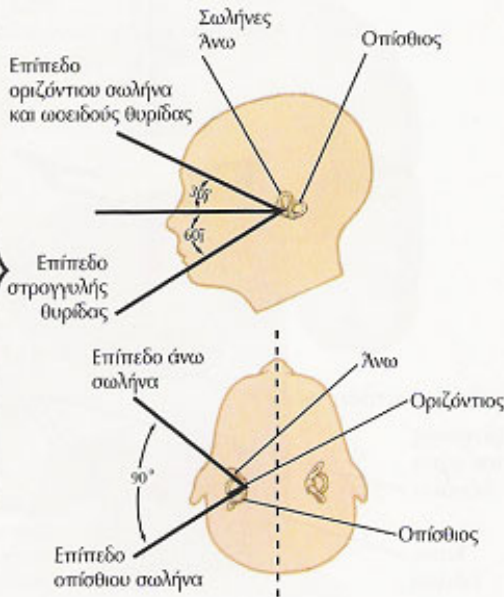


Παρατήρηση: Τα βέλη δείχνουν την πορεία των ηχητικών κυμάτων

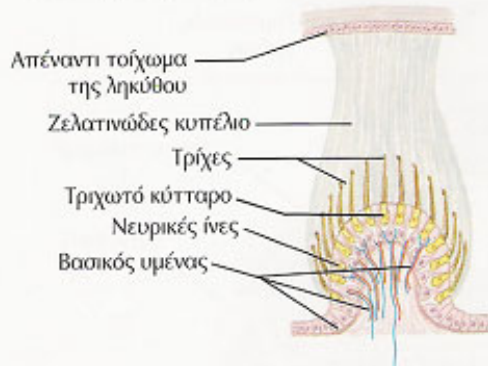
### A. Υμενώδης λαβύρινθος



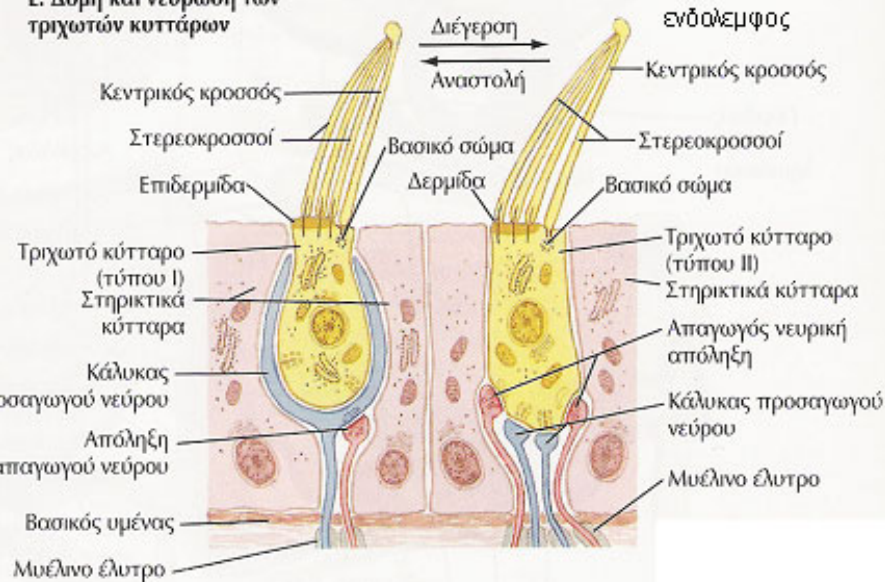
### B. Εντόπιση στη βάση του κρανίου



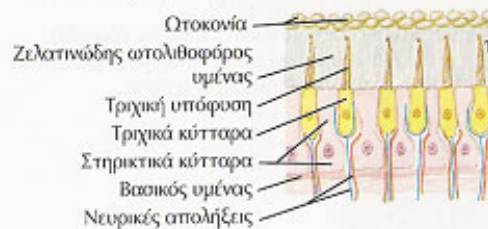### Γ. Διατομή ακρολοφίας



### Ε. Δομή και νεύρωση των τριχωτών κυττάρων



### Δ. Διατομή κηλίδας

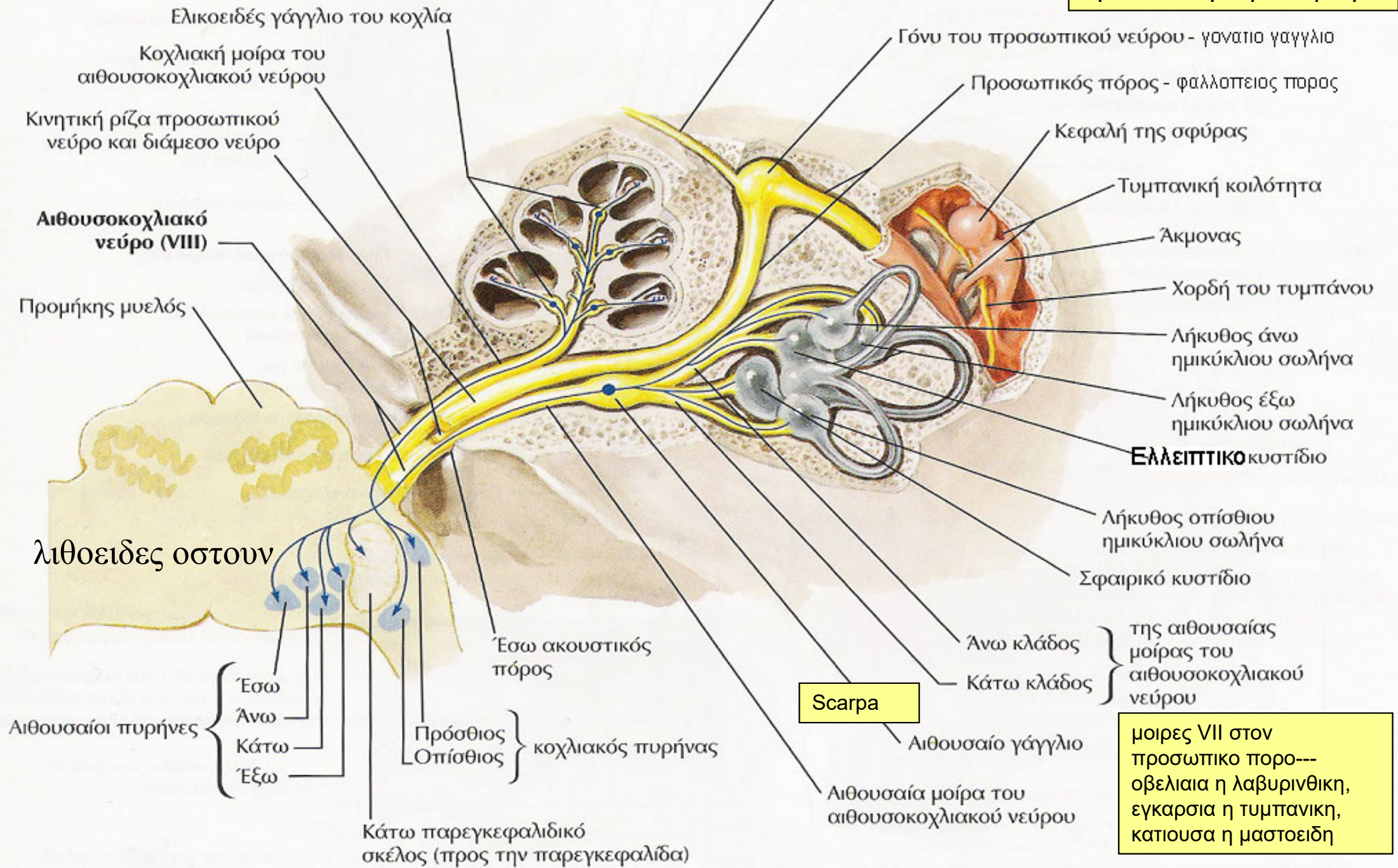


- ληκυθο ημικυκλιων σωληνων-ακρολοφια
- σφαιρικο και ελλειπτικο κυστιδιο(αιθουσα)-κηλιδα

Ο εσω ακουστικός πορος ληγει στο αιθουσιαίο γαγγλίο/Scarpa, ακολουθεί ο φαλλοπιανός/προσωπικός πορος

μείζον επιπολής λιθοειδές ν

εξω γονυ—  
οβελιαία/εγκαρσία μοίρα



μοίρες VII στον προσωπικό πορο---  
οβελιαία η λαβυρινθική,  
εγκαρσία η τυμπανική,  
κατιούσα η μαστοειδή

# ΔΙΑΣΥΝΔΕΣΕΙΣ ΑΙΘΟΥΣΙΑΙΩΝ ΠΥΡΗΝΩΝ

- πυρηνες οφθαλμοκινητικων νευρων
- παρεγκεφαλις
- προσθια κερата νωτιαιου μυελου
- φλοιος εγκεφαλου

# ΕΞΕΤΑΣΗ ΑΙΘΟΥΣΙΑΙΟΥ ΝΕΥΡΟΥ

- νυσταγμος
- δοκιμασια Dix-Hallpike---νυσταγμο(με καθυστερηση, εξαντληση και εμετο στη περιφερικη βλαβη)
- ελευθερη/επιτηδευμενη βαδιση-δοκιμασια Babinski/Weil-βαδιση σημειωτων (Unterberger)
- δοκιμασια Romberg---παρεγκεφαλις-αιθουσα-οπισθιες δεσμες-θαλαμος
- προταση χεριων(ανω ακρο βαινει ανω και εξω)
- δοκιμασια καταδειξης των δακτυλων κατά Barany(παρεκκλιση ανω και εξω)
- δοκιμασια με περιστροφη κατά Barany(καταργηση νυσταγμου σε περιφερικη βλαβη)
- διακλυσμος-οφθαλμοκεφαλικο
  - αιθουσο-οφθαλμικα-αιθουσοοφθαλμικο

# ΔΙΑΤΑΡΑΧΕΣ ΑΙΘΟΥΣΙΑΙΟΥ ΝΕΥΡΟΥ

- αιθουσιαία νευρωνιτιδα
- νευροινωματωση II
- νευρινωμα VIII ν.
- συνδρομο CPA
  
- **ΦΑΙΝΟΜΕΝΟ TULLIO**---συρριγιο(από τραυμα πιεσης κατά τις καταδυσεις η πτησεις, χειρουργειο, συφιλιδα, νοσο Lyme) προς το εσω ους επιτρεπον την αμεση επικοινωνια μεσου ωτος με αιθουσα(ηχος η φαρνισμα η καταπτωση η ανασηκωση αντικειμενων προκαλων ιλλιγγο, ζαλη, ναυτια, νυσταγμο)(sound producing vestibular symptoms)

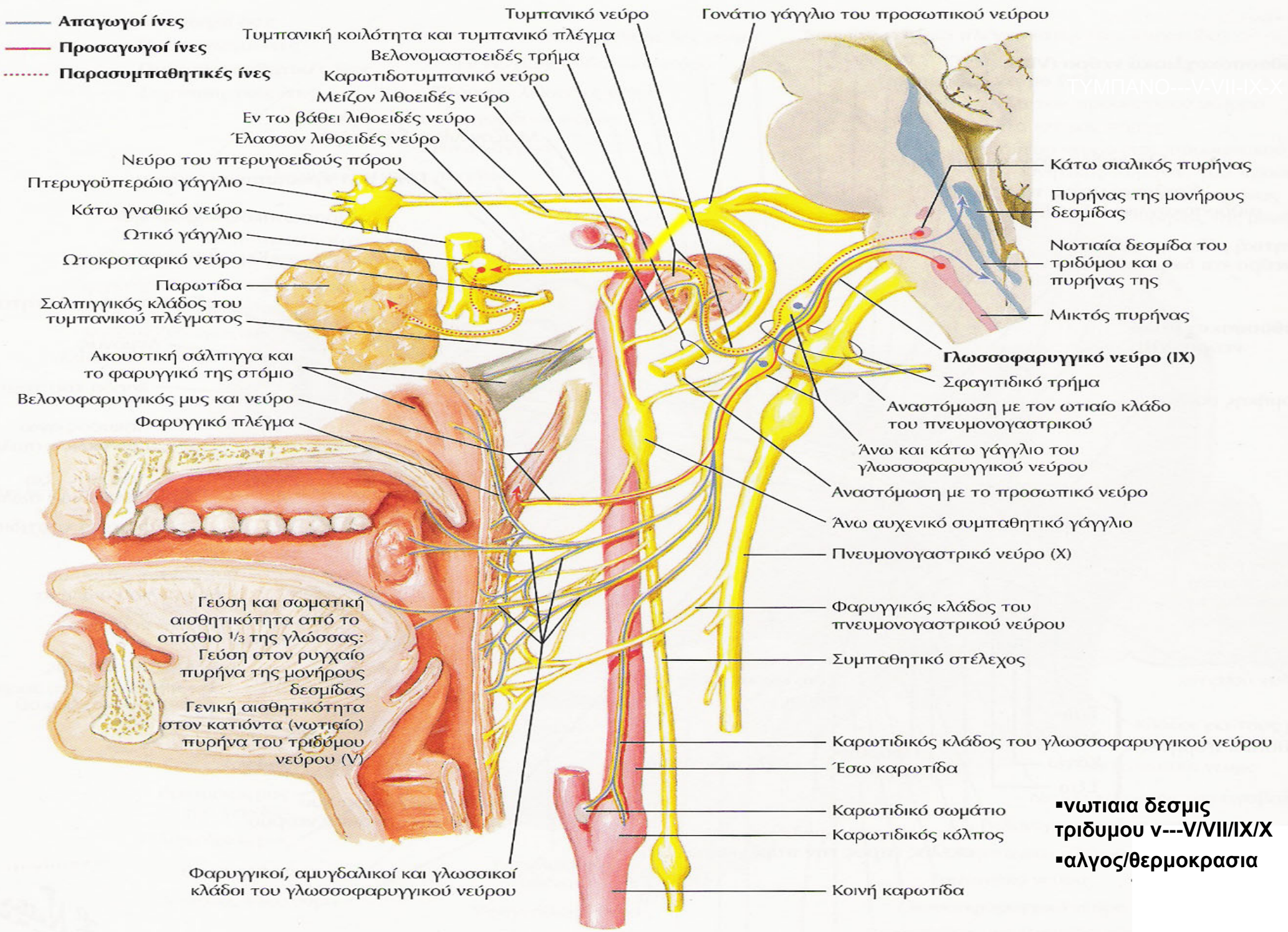


# ΓΛΩΣΣΟΦΑΡΥΓΓΙΚΟ ΝΕΥΡΟ

# ΠΥΡΗΝΕΣ IX

- κοιλιακος η μικτος πυρην X-σωματοκινητικη μοιρα η ειδικη σπλαγχοκινητικη μοιρα-IX/X/XI(προμηκικη μοιρα)-  
---βελονοφαρυγγικος μυς
- πυρην νωτιαιας δεσμιδας τριδυμου-σωματοαισθητικη μοιρα-V/VII/IX/X-τυμπανο
- NTS – DVN(αισθητικος)-γευστικη/σπλαγχοαισθητικη μοιρα-VII/IX/X
- κατω σιαλικος πυρην(παρασυμπαθητικος πυρην)-εκκριτικη μοιρα/παρωτις





# ΕΞΕΤΑΣΗ-ΑΝΤΑΝΑΚΛΑΣΤΙΚΑ ΤΟΥ ΓΛΩΣΣΟΦΑΡΥΓΓΙΚΟΥ ΝΕΥΡΟΥ

- εκκρίσεως σιελου (VII/IX-VII/IX/συμπαθητικο)-λεμονι
- καταποσης (IX-V/VII/IX/X/XII)
- φαρυγγος (IX/X-IX/X)
- καρωτιδικου κολπου (IX/X-συμπαθητικο/X) (↓ HR ECG)

# ΔΙΑΤΑΡΑΧΕΣ IX

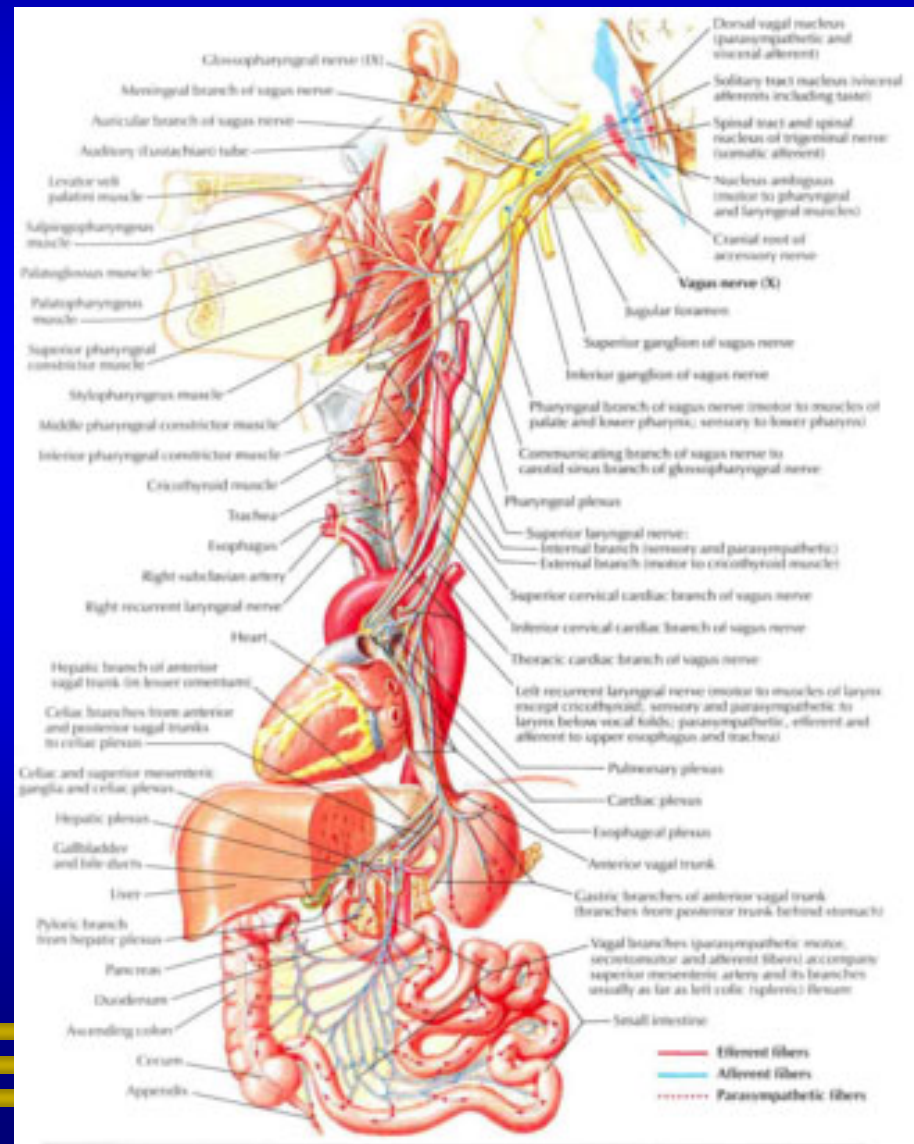
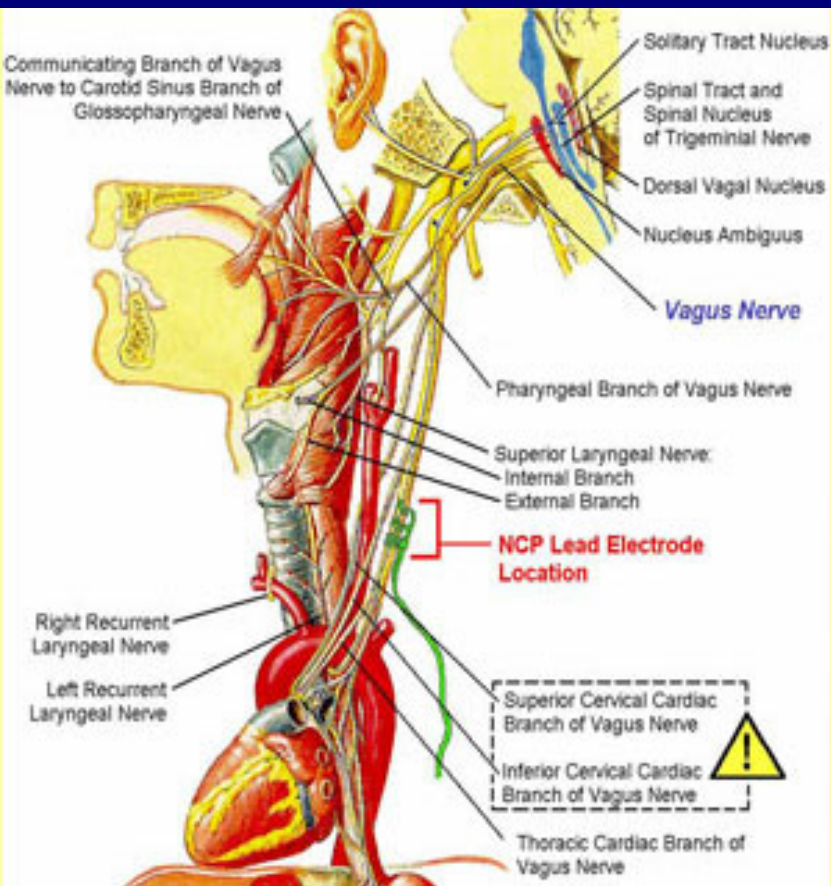
- νευραλγια IX(αλγος φαρυγγος επι καταπτωσης με αντανακλαση στο αυτι)
- Wallenberg, Vernet, Collet-Sicard, Villaret-Mackenzie, Collet-Bonnet



# ΠΝΕΥΜΟΝΟΓΑΣΤΡΙΚΟ Η ΠΛΑΝΗΤΙΚΟ ΝΕΥΡΟ

# ΠΥΡΗΝΕΣ Χ

- κοιλιακος η μικτος πυρην Χ-σωματοκινητικη η ειδικη σπλαχνοκινητικη μοιρα-ΙΧ/Χ/ΧΙ(προμηκικη μοιρα)
  - κρικοφαρυγγικος μ.(τμημα κατω σφιγκτηρα μ. φαρυγγα)(Χ-ΧΙ)-καταπωση
  - κρικοθυρεοειδη μυ(Χ)-φωνηση
- ραχιαιος πυρην Χ(κινητικος)-σπλαχνοκινητικη/εκκριτικη μοιρα
- πυρην νωτιαιας δεσμιδας τριδυμου-σωματοαισθητικη μοιρα-V/VII/ΙΧ/Χ-τυμπανο
- NTS – DVN(αισθητικος)-σπλαχνοαισθητικη μοιρα-VII/ΙΧ/Χ
- ? NTS – DVN(αισθητικος)-γευστικη μοιρα-VII/ΙΧ/Χ



# ΕΞΕΤΑΣΗ X

- **φυτικά αντανakλαστικά**---**πίεση καρωτιδικου κοιλπου**(IX/X-X/συμπαθητικο) (↓ HR ECG)-**δοκιμασια Valsalva** [?μεσοπλευρια ν.(κοιλιακοι και μεσοπλευριοι μυες/XI-συμπαθητικο/X](HR phase II/HR phase IV>1-1,5 EEG)-**πίεσης οφθαλμικων βολβων**(V-X) (↓ HR ECG)
- **καταπνοση** (IX-V/VII/IX/X/XII)
- **φωνηση** (V/VII/IX/X/XII)

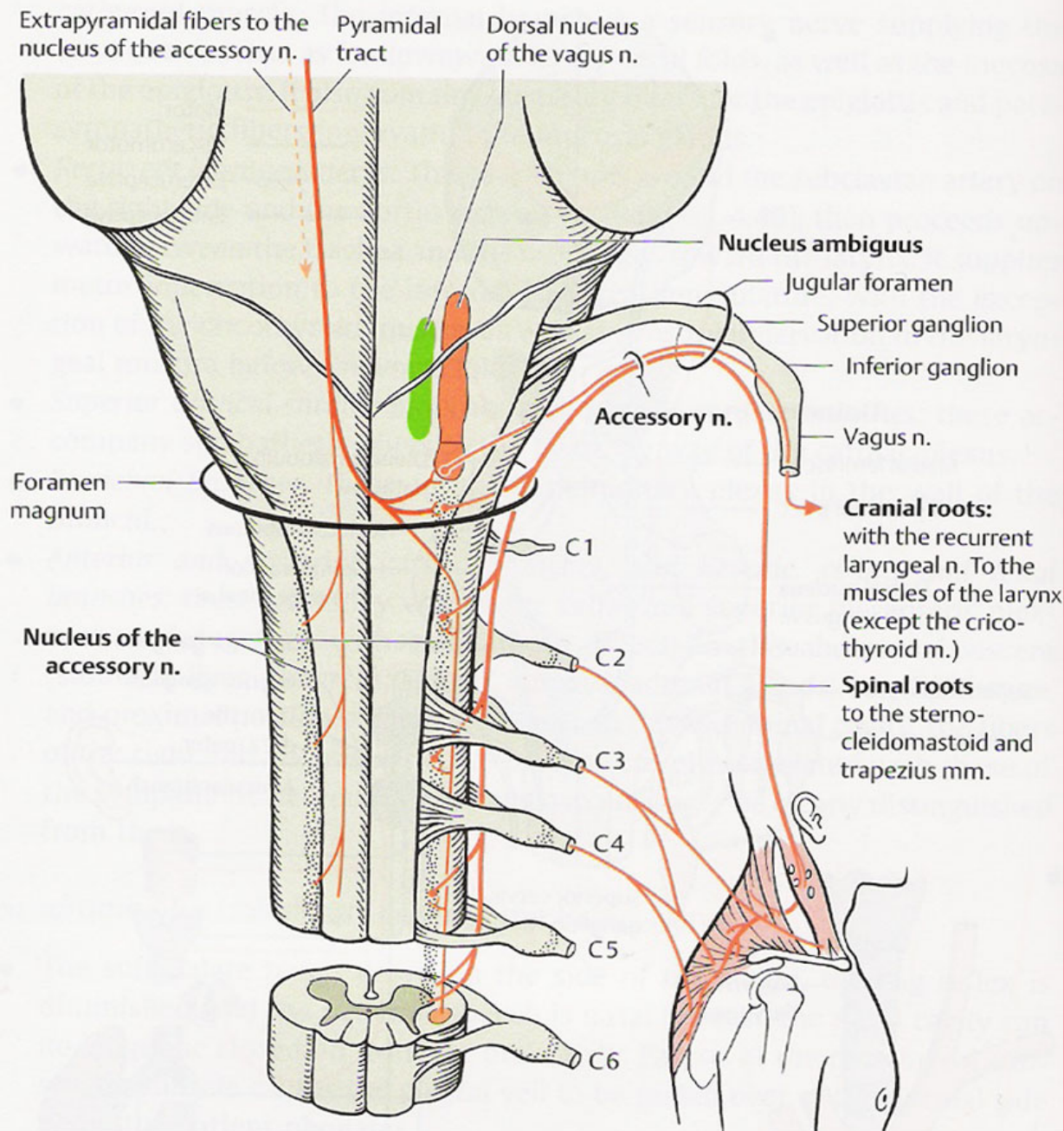
# ΔΙΑΤΑΡΑΧΕΣ Χ

- οπισθιο κρανιακο βοθρο-σφαγιτιδικο τρημα-αυχενα/θωρακα
- συνδρομα---Vernet, Collet-Sicard, Villaret-Mackenzie, Collet-Bonnet, Avellis, Schmidt, Jackson, Tapia





# ΠΑΡΑΠΛΗΡΩΜΑΤΙΚΟ ΝΕΥΡΟ- WILLIS NERVE



- ΜΙΚΤΟΣ ΠΥΡΗΝ Χ
- ΝΩΤΙΑΙΟΣ ΠΥΡΗΝ ΧΙ

Προμηκική μοίρα  
νωτιαία μοίρα

# ΚΛΑΔΟΙ ΧΙ

- **εσω**(εκ του μικτου πυρηνος-ενουμενος μετα την εξοδο απο το σφαγιτιδικο τρημα μετα του παλινδρομου λαρυγγικου του Χ-ειδικες σπλαχνοκινητικες ινες)---**εσωτερικοι μυες λαρυγγος πλην του κρικοθυρεοειδους**(ανω λαρυγγικο νευρο του Χ)(λοξος αρυταινοειδης-αρυταινοεπιγλωτιδικος-εγκαρσιος αρυταινοειδης-**οπισθιος κρικοαρυταινοειδης - πλαγιος κρικοαρυταινοειδης - θυρεοαρυταινοειδης-φωνητικος-θυρεοεπιγλωτιδικος**)[οι εξωτερικοι μυες ειναι οι εκ των κατωθεν του υοειδους οστου: θυρεουοειδης/στερνουοειδης/ στερνοθυροειδης και ο κατω σφιγκτηρας φαρυγγος]-**μυες μαλθακης υπερωας πλην διατεινοντος το υπερωιο ιστιο(V3), μερικως ο κρικοφαρυγγικος(X) και βελονοφαρυγγικος(IX)** [ανελκτηρας μαλθακης υπερωας-σταφυλιτης-γλωσσουπερωιος-φαρυγγουπερωιος-ανω/μεσος/κατω σφιγκτηρας (κρικοφαρυγγικος-θυρεοφαρυγγικος) φαρυγγος-σαλπιγγοφαρυγγικος]-**πιθανως καρδιακους κλαδους του Χ**

# ΚΛΑΔΟΙ ΧΙ

- **εξω**(εκ του νωτιαίου πυρήνος του ΧΙ-σωματικινητικές ίνες)---**στερνοκλειδομαστοειδής/τραπεζοειδής**(στην εννεύρωση των μυών αυτών συμβαλλει και το αυχενικό πλέγμα)
- **αναστομώσεις**---Χ/αυχενικό πλέγμα

# ΕΞΕΤΑΣΗ ΤΟΥ ΠΑΡΑΠΛΗΡΩΜΑΤΙΚΟΥ ΝΕΥΡΟΥ

- στερνοκλειδομαστοειδης μυς(XI- αυχενικο πλεγμα)
- τραπεζοειδης μυς---ανω(XI)-μεση(XI)-κατω(αυχενικο πλεγμα: A2-A4) μοιρα
- εσωτερικοι μυες λαρυγγος πλην του κρικοθυρεοειδους- μυες μαλθακης υπερωας πλην διατεινοντος το υπερωιο ιστιο(V3), μερικως ο κρικοφαρυγγικος(X) και βελονοφαρυγγικος(IX)-πιθανως καρδιακους κλαδους του X----- επισκοπηση μαλθακης υπερωας-σταφυλης/ αντανakλαστικα μαλθακης υπερωας-σταφυλης/ επισκοπηση λαρυγγα-λαρυγγοσκοπηση/πιθανως καρδιακη λειτουργια

# ΔΙΑΤΑΡΑΧΕΣ XI

- **ΣΤΕΡΝΟΚΛΕΙΔΟΜΑΣΤΟΕΙΔΗΣ ΜΥΣ**
  - σπασμωδικό ραιβοκράνο
  - παράλυση
- **ΤΡΑΠΕΖΟΕΙΔΗΣ ΜΥΣ**
  - παράλυση
- **ΕΣΩΤΕΡΙΚΟΙ ΜΥΕΣ ΛΑΡΥΓΓΟΣ ΠΛΗΝ ΤΟΥ ΚΡΙΚΟΘΥΡΕΟΕΙΔΟΥΣ- ΜΥΕΣ ΜΑΛΘΑΚΗΣ ΥΠΕΡΩΑΣ ΠΛΗΝ ΔΙΑΤΕΙΝΟΝΤΟΣ ΤΟ ΥΠΕΡΩΙΟ ΙΣΤΙΟ(V3), ΜΕΡΙΚΩΣ Ο ΚΡΙΚΟΦΑΡΥΓΓΙΚΟΣ(X) ΚΑΙ ΒΕΛΟΝΟΦΑΡΥΓΓΙΚΟΣ(IX)- ΠΙΘΑΝΩΣ ΚΑΡΔΙΑΚΟΥΣ ΚΛΑΔΟΥΣ ΤΟΥ Χ**
  - δυσκαταποσία/δυσφωνία/πιθανώς διαταραχή καρδιακής λειτουργίας

# ΔΙΑΤΑΡΑΧΕΣ XI

- αυχενικές βλάβες---εγχειρήσεις-τραυματισμοί
- σύνδρομα: Vernet, Collet-Bonnet, Villaret, Tapia, Sicard, Garcin
- νόσος Wegener
- κρανιακή πολυνευριτιδα

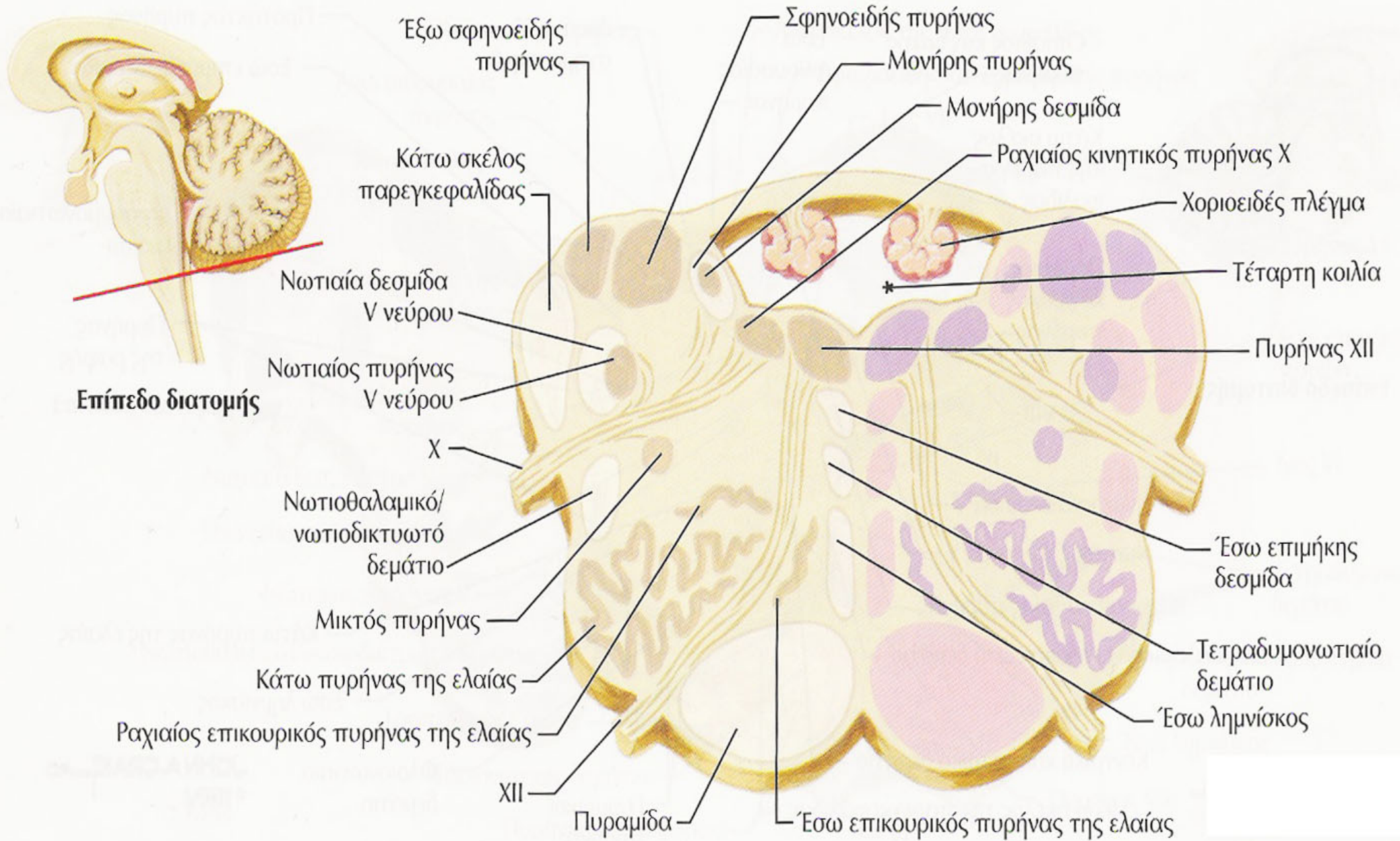


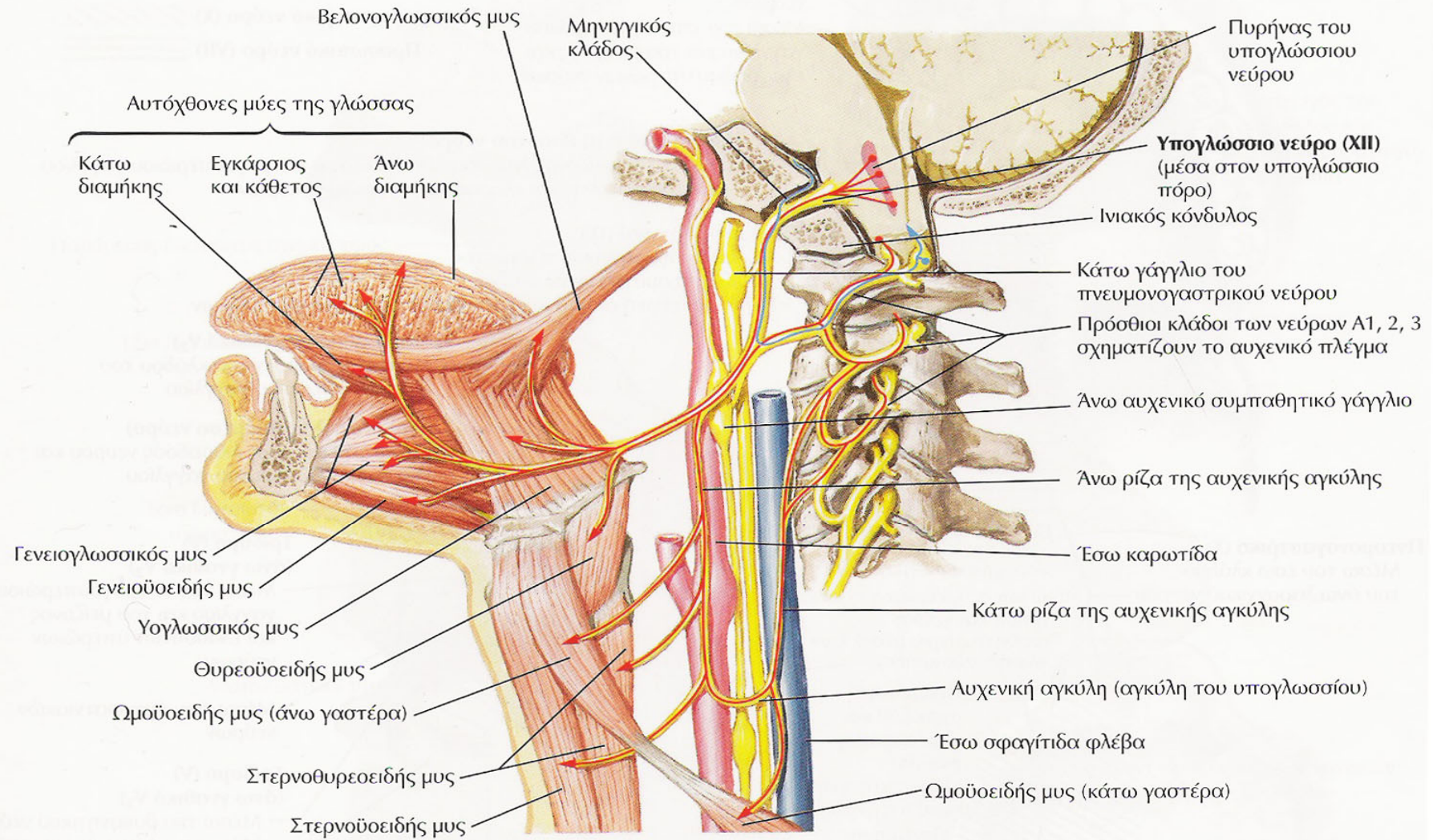
# ΥΠΟΓΛΩΣΣΙΟ ΝΕΥΡΟ



# ΠΥΡΗΝ ΥΠΟΓΛΩΣΣΙΟΥ ΝΕΥΡΟΥ

- Πυρην υπογλωσσιου νευρου(εδαφος της τεταρτης κοιλιας παρα την μεση γραμμη)
- Ραχιαίως αυτου
  - (εσω)-πυρην περιμηκους εξοχης(paramedianus n)
  - (εξω)-εμβολιμος πυρην(intercalatus n.- Staderini)
- Κοιλιακως αυτου---πυρην Roller(sublingualis n.)
- Ανωθεν αυτου---προτακτος πυρην(praepositus n.)





— Απαγωγοί ίνες  
 — Προσαγωγοί ίνες

**■ αγκυλη του υπογλωσσίου ν**



## ΚΛΑΔΟΙ XII

- κατιων κλαδος υπογλωσιου ν-κατιων αυχενικος κλαδος αυχενικου πλεγματος-αγκυλη υπογλωσιου
- μηνιγγικος κλαδος-XI
- κατιων κλαδος υπογλωσιου ν(ανω γαστερα ωμουοειδους μ.)
- αγκυλη υπογλωσιου(κατω γαστερα ωμουοειδους μ/στερνοειδης μ/στερνοθυροειδης μ)
- θυρεοειδης κλαδος XI(θυρεοειδης μ)
- γλωσσικοι κλαδοι XI[υογλωσσικος μ/ βελονογλωσσικος μ/γενειογλωσσικος/αυτοχθονες(κατω διαμηκης-ανω διαμηκης-εγκαρσιος και καθετος)]
- γενειουοειδης μ(XI)

# ΕΞΕΤΑΣΗ ΥΠΟΓΛΩΣΣΙΟΥ ΝΕΥΡΟΥ

- ΓΕΝΕΙΟΓΛΩΣΣΙΚΟΣ ΜΥΣ
  - δυσάρθρια-δυσκαταποσία
  - ατροφια-δεσμιδώσεις
  - ισχύς

# ΔΙΑΤΑΡΑΧΕΣ XII

- παρεση υπογλωσσιου νευρου---υπερπυρηνηκη-πυρηνηκη-κατά την ενδοκρανιο μοιρα-κατά την εξωκρανιο μοιρα
- μετασταση από νεοπλασια μαστου-υπογλωσσιο τρημα
- συνδρομα: συνδρομο του πορου του υπογλωσσιου-  
Collet/Sicard-Villaret-Tapia-Garcin