



# ΚΛΙΝΙΚΗ ΑΝΑΤΟΜΙΑ ΕΓΚΕΦΑΛΟΥ

ΤΕΓΟΣ ΘΩΜΑΣ

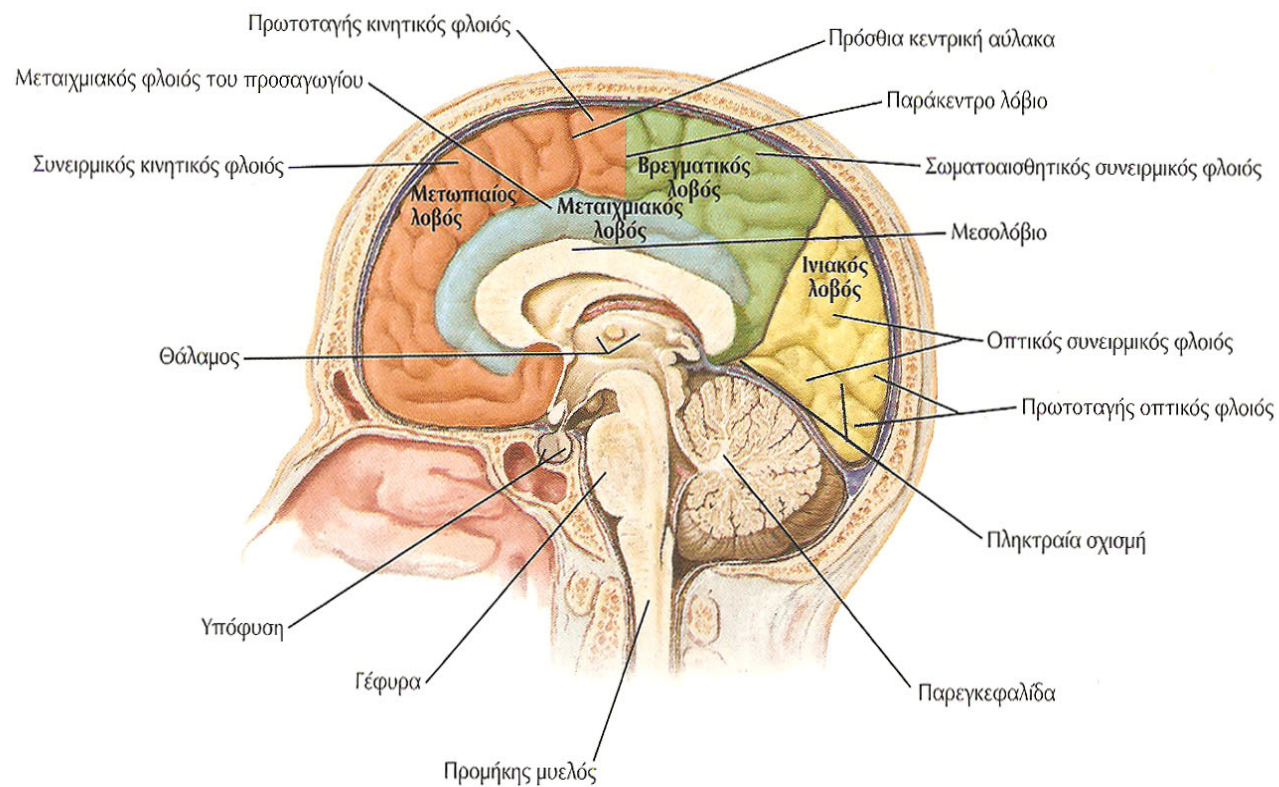
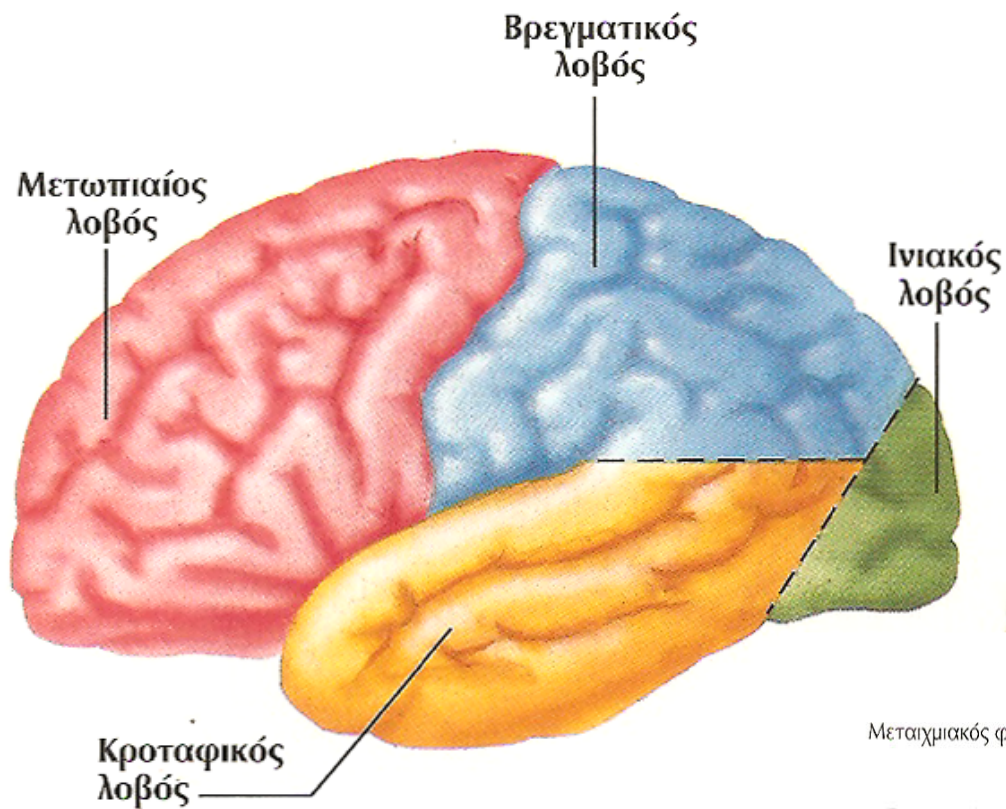
Α` ΤΜΗΜΑ ΝΕΥΡΟΛΟΓΙΑΣ


ΝΟΣΟΚΟΜΕΙΟ ΑΧΕΠΑ

ΑΡΙΣΤΟΤΕΛΕΙΟ ΠΑΝΕΠΙΣΤΗΜΙΟ ΘΕΣΣΑΛΟΝΙΚΗΣ



# ΛΟΒΟΙ ΤΩΝ ΕΓΚΕΦΑΛΙΚΩΝ ΗΜΙΣΦΑΙΡΙΩΝ






**ΚΛΙΝΙΚΗ  
ΣΥΜΠΤΩΜΑΤΟΛΟΓΙΑ  
ΚΑΙ  
ΣΗΜΕΙΟΛΟΓΙΑ  
ΣΕ ΒΛΑΒΕΣ ΤΟΥ  
ΜΕΤΩΠΙΑΙΟΥ ΛΟΒΟΥ**

# ΜΕΤΩΠΙΑΙΟΣ ΛΟΒΟΣ

- ❑ ΟΡΙΣΜΟΣ ΚΑΙ ΧΡΗΣΗ ΑΦΗΡΗΜΕΝΩΝ ΕΝΝΟΙΩΝ
- ❑ ΕΡΜΗΝΕΙΑ ΠΑΡΟΙΜΙΩΝ
- ❑ ΠΡΟΣΑΝΑΤΟΛΙΣΜΟΣ ΣΤΟΝ ΧΡΟΝΟ
- ❑ ΒΟΥΛΗΣΗ-ΠΡΟΓΡΑΜΜΑΤΙΣΜΟΣ
- ❑ ΔΙΑΤΑΡΑΧΕΣ ΚΙΝΗΤΙΚΗΣ ΛΕΙΤΟΥΡΓΙΑΣ
- ❑ ΔΙΑΤΑΡΑΧΗ ΛΟΓΟΥ-ΚΙΝΗΤΙΚΗ ΑΦΑΣΙΑ/ΚΙΝΗΤΙΚΗ ΑΠΡΟΣΩΔΙΑ/ΑΠΡΑΞΙΑ ΛΟΓΟΥ
- ❑ ΑΠΩΛΕΙΑ ΑΠΟΚΛΙΝΟΥΣΑΣ ΣΚΕΨΗΣ
- ❑ ΑΠΩΛΕΙΑ ΡΥΘΜΙΣΗΣ ΤΗΣ ΣΥΜΠΕΡΙΦΟΡΑΣ ΕΚ ΤΟΥ ΠΕΡΙΒΑΛΛΟΝΤΟΣ-ΑΚΑΜΠΤΗ ΣΥΜΠΕΡΙΦΟΡΑ
- ❑ ΔΙΑΤΑΡΑΧΗ ΜΝΗΜΗΣ-ΧΡΟΝΟΣ
- ❑ ΜΥΘΟΠΛΑΣΙΑ
- ❑ ΔΙΑΤΑΡΑΧΗ ΠΡΟΣΑΝΑΤΟΛΙΣΜΟΥ ΣΤΟΝ ΧΩΡΟ-ΧΩΡΟΣ ΤΟΥ ΕΓΩ(εγωκεντρικός χώρος)
- ❑ ΔΙΑΤΑΡΑΧΗ ΚΟΙΝΩΝΙΚΗΣ ΣΥΜΠΕΡΙΦΟΡΑΣ/ΠΡΟΣΩΠΙΚΟΤΗΤΑΣ

# ΜΕΤΩΠΙΑΙΟΣ ΛΟΒΟΣ

- ΔΙΑΤΑΡΑΧΗ ΣΕΞΟΥΑΛΙΚΗΣ ΣΥΜΠΕΡΙΦΟΡΑΣ
- ΣΤΥΣΗ
- ΔΙΑΤΑΡΑΧΗ ΟΣΦΡΗΣΗΣ
- ΟΥΡΗΣΗ
- ΑΦΟΔΕΥΣΗ
- ΚΙΝΗΤΙΚΗ ΑΓΡΑΦΙΑ
- ΥΠΟΦΛΟΙΩΔΗΣ ΑΝΟΙΑ
- ΠΑΘΗΣΕΙΣ ΜΕΤΩΠΙΑΙΟΥ ΛΟΒΟΥ
  - Σχιζοφρενεια
  - Νοσος Parkinson
  - Νοσος Korsakoff



**ΚΛΙΝΙΚΗ  
ΣΥΜΠΤΩΜΑΤΟΛΟΓΙΑ  
ΚΑΙ  
ΣΗΜΕΙΟΛΟΓΙΑ  
ΣΕ ΒΛΑΒΕΣ ΤΟΥ  
ΒΡΕΓΜΑΤΙΚΟΥ ΛΟΒΟΥ**

# ΒΡΕΓΜΑΤΙΚΟΣ ΛΟΒΟΣ


## □ ΣΩΜΑΤΟΑΙΣΘΗΤΙΚΗ ΔΙΑΚΡΙΤΟΤΗΤΑ

- αφη(αδρη, διακριτικη), πιεση(επιπολης, εν τω βαθει), αλγος(επιπολης, εν τω βαθει), θερμοκρασια, κιναισθησια, παλλαισθησια
- δυαδικο ερεθισμα-τοποαισθησια-βαραισθησια-γραφαισθησια-αποσβεση ερεθισματος-στερεογνωσια



# ΒΡΕΓΜΑΤΙΚΟΣ ΛΟΒΟΣ

- ΔΙΑΤΑΡΑΧΕΣ ΑΝΤΙΛΗΨΗΣ ΑΠΤΙΚΩΝ ΕΡΕΘΙΣΜΑΤΩΝ
- ΔΙΑΤΑΡΑΧΕΣ ΔΙΑΙΣΘΗΤΙΚΗΣ ΣΥΣΧΕΤΙΣΗΣ ΚΑΙ ΟΛΟΚΛΗΡΩΣΗΣ
- ΧΩΡΙΚΟΣ ΠΡΟΣΑΝΑΤΟΛΙΣΜΟΣ
- ΕΤΕΡΟΠΛΕΥΡΗ ΧΩΡΙΚΗ ΑΔΙΑΦΟΡΙΑ
- ΔΙΑΤΑΡΑΧΕΣ ΤΟΥ ΣΧΗΜΑΤΟΣ ΤΟΥ ΣΩΜΑΤΟΣ
- ΣΥΝΔΡΟΜΟ GERSTMANN
  - Αγραφια, λεκτική ακαλκουλια(ψ=αχ), διαταραχη διακρισης δεξιου-αριστερου, αγνωσια δακτυλων, ? Αφασια
- ΒΡΑΧΥΧΡΟΝΗ ΜΝΗΜΗ
- ΣΥΝΔΡΟΜΟ BALINT
  - οπτικη αταξια, αναγνωση γραμμα προς γραμμα/επικεντρωση μονο σε ένα αντικειμενο στο δεξιο οπτικο πεδιο-συγχρονοαγνωσια



**ΚΛΙΝΙΚΗ  
ΣΥΜΠΤΩΜΑΤΟΛΟΓΙΑ  
ΚΑΙ  
ΣΗΜΕΙΟΛΟΓΙΑ  
ΣΕ ΒΛΑΒΕΣ ΤΟΥ  
ΚΡΟΤΑΦΙΚΟΥ ΛΟΒΟΥ**

# ΚΡΟΤΑΦΙΚΟΣ ΛΟΒΟΣ

- ΔΙΑΤΑΡΑΧΕΣ ΑΚΟΗΣ
- ΔΙΑΤΑΡΑΧΕΣ ΕΠΙΛΟΓΗΣ ΟΠΤΙΚΗΣ ΚΑΙ ΑΚΟΥΣΤΙΚΗΣ ΕΙΣΟΔΟΥ
- ΔΙΑΤΑΡΑΧΕΣ ΑΚΟΥΣΤΙΚΗΣ ΑΝΤΙΛΗΨΗΣ
- ΔΙΑΤΑΡΑΧΕΣ ΑΝΤΙΛΗΨΗΣ ΤΗΣ ΜΟΥΣΙΚΗΣ
- ΔΙΑΤΑΡΑΧΕΣ ΑΝΤΙΛΗΨΗΣ ΤΟΥ ΗΧΟΥ ΤΟΥ ΛΟΓΟΥ
- ΔΙΑΤΑΡΑΧΕΣ ΟΠΤΙΚΗΣ ΑΝΤΙΛΗΨΗΣ-ΓΛΩΣΣΑ ΤΟΥ ΣΩΜΑΤΟΣ

# ΚΡΟΤΑΦΙΚΟΣ ΛΟΒΟΣ

- ΔΙΑΤΑΡΑΧΕΣ ΟΣΦΡΗΣΗΣ
- ΔΙΑΤΑΡΑΧΕΣ ΤΑΞΙΝΟΜΗΣΗΣ ΥΛΙΚΟΥ
- ΧΡΗΣΗ ΣΥΝΑΦΟΥΣ ΠΛΗΡΟΦΟΡΙΑΣ
- ΔΙΑΤΑΡΑΧΕΣ ΑΝΤΙΛΗΨΗΣ ΛΟΓΟΥ(ΑΙΣΘΗΤΙΚΗ ΑΦΑΣΙΑ)
- ΑΠΡΟΣΩΔΙΑ ΑΙΣΘΗΤΙΚΗ
- ΔΙΑΤΑΡΑΧΗ ΜΑΚΡΟΠΡΟΘΕΣΜΗΣ ΜΝΗΜΗΣ
- ΔΙΑΤΑΡΑΧΕΣ ΣΥΝΑΙΣΘΗΜΑΤΟΣ-ΣΥΜΠΕΡΙΦΟΡΑΣ
- ΔΙΑΤΑΡΑΧΕΣ ΣΕΞΟΥΑΛΙΚΗΣ ΣΥΜΠΕΡΙΦΟΡΑΣ
- ΨΕΥΔΑΙΣΘΗΣΙΕΣ ΚΑΙ ΠΑΡΑΙΣΘΗΣΙΕΣ ΚΡΟΤΑΦΙΚΟΥ ΛΟΒΟΥ
- ΔΙΑΤΑΡΑΧΗ ΟΠΤΙΚΩΝ ΠΕΔΙΩΝ

# ΣΥΝΔΡΟΜΟ KLUVER-BUCY

- βλαβη αμφω κροταφικου πολου(μηνιγκοεγκεφαλιτιδα/εκτομη αμυγδαλης και εσω κροταφικου φλοιου)
- οπτικη αγνωσια ωστοσο δυνατοτης χρησεως αντικειμενων όταν διδαχθουν δια πραξεως/προσωποαγνωσια/? αμνησια/ συμπεριφορα στοματικης ανιχνευσης/ πραοτης/υπερβουλιμια/ υπερσεξουαλικοτητα/σεξουαλικη διαστροφη/υποκινητικοτητα/ υπερμεταμορφωση(επικεντρωση σε οπτικα ερεθισματα)

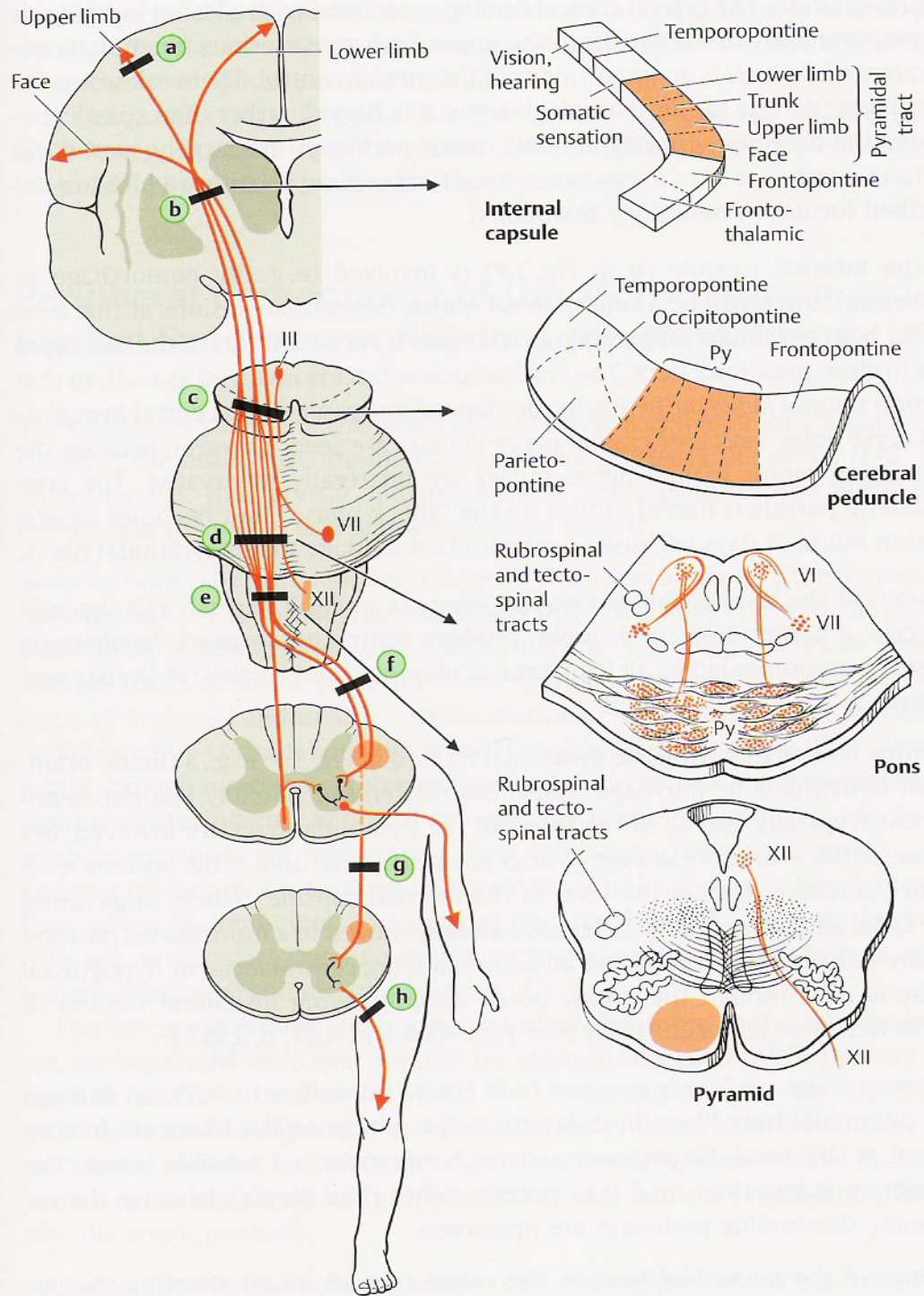


# Η ΚΛΙΝΙΚΗ ΣΗΜΕΙΟΛΟΓΙΑ ΤΩΝ ΠΑΘΗΣΕΩΝ ΤΟΥ ΙΝΙΑΚΟΥ ΛΟΒΟΥ

# ΒΛΑΒΕΣ ΙΝΙΑΚΟΥ ΛΟΒΟΥ

- ετεροπλευρη ημιανοπια(εσω βλαβη)
- φωτοψια/σκοτωματα-μακροψια/μικροψια-πελοψια/τελοψια-μεταμορφοψια-δυσμορφοψια-παλινοψια-πολυοψια-μονοφθαλμη διπλοπια-παροψια-πλαγιοψια -ινβερσοψια-πανοραμικη οραση
- διαταραχες παρακολουθησης αντικειμενων
- **αχρωματοψια**(οπτικη αγνωσια-εσω βλαβη) - **αλεξια με η χωρις αγραφια**(εξω-εσω βλαβη) -**φλοιικη τυφλωση και αρνηση τυφλωσης** (συνδρομο Anton-εσω βλαβη)
- **οπτικες ψευδαισθησιες**
- **ψευδαισθησιες Charles Bonnet**
- **διαταταραχη οπτοκινητικου νυσταγμου**

# ΠΥΡΑΜΙΔΙΚΗ ΟΔΟΣ





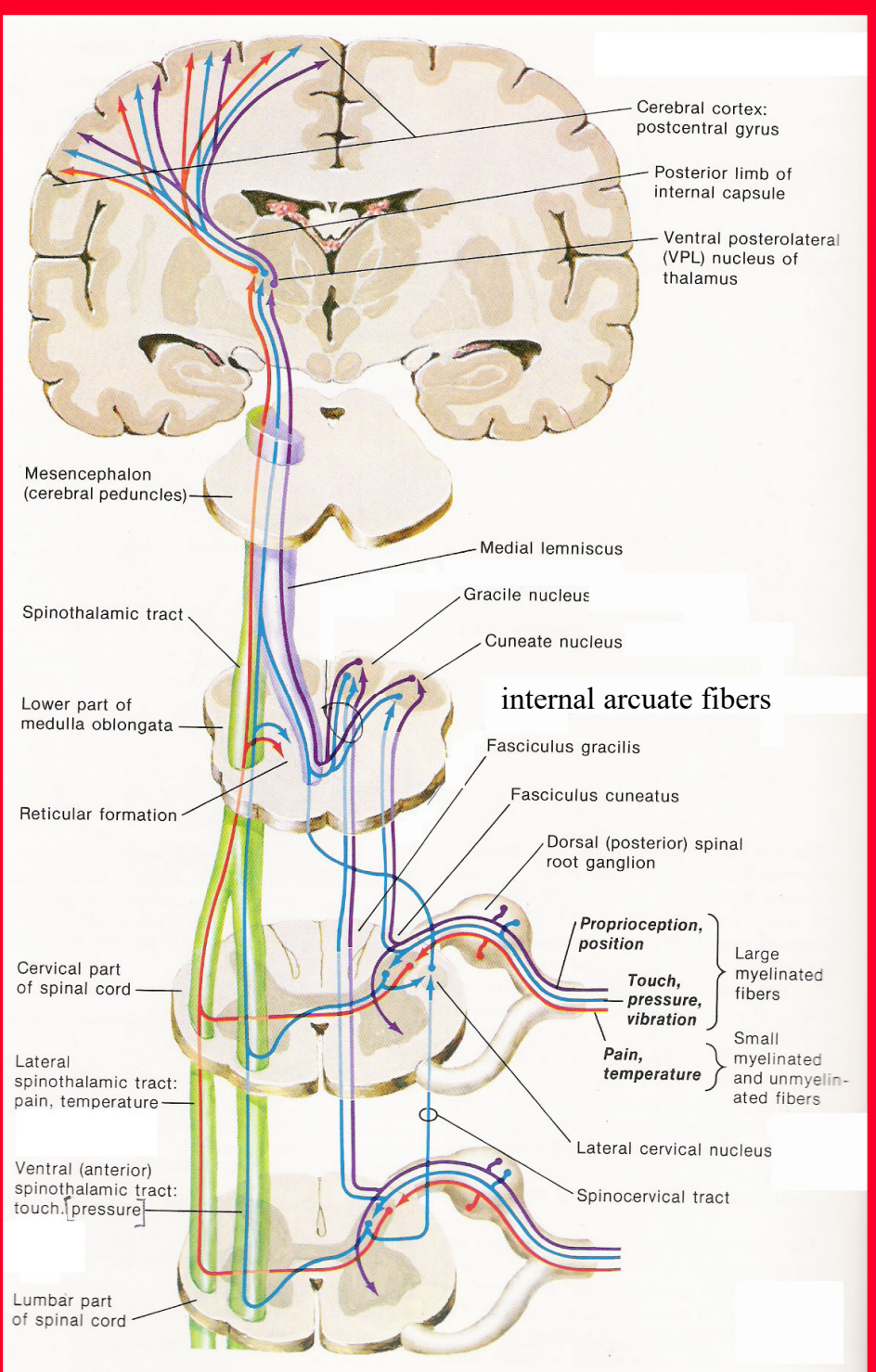
# ΔΙΑΤΑΡΑΧΕΣ ΤΗΣ ΠΥΡΑΜΙΔΙΚΗΣ ΟΔΟΥ

- ΜΗ ΕΠΙΤΕΛΕΣΗ ΛΕΠΤΩΝ, ΕΠΙΔΕΞΙΩΝ ΚΙΝΗΣΕΩΝ(ΑΚΡΑΣ ΧΕΙΡΑΣ)
- ΑΥΞΗΣΗ ΤΟΥ ΜΥΙΚΟΥ ΤΟΝΟΥ-ΠΥΡΑΜΙΔΙΚΟΣ ΤΟΝΟΣ(καμπτηρες ανω ακρων, εκτεινοντες κατω ακρων)
- ΠΥΡΑΜΙΔΙΚΗ ΚΙΝΗΤΙΚΗ ΤΡΟΧΟΠΕΔΗ Η ΦΑΙΝΟΜΕΝΟ ΤΟΥ ΣΟΥΓΙΑ(PYRAMIDAL CATCH-ΑΝΩ ΚΑΙ ΚΑΤΩ ΑΚΡΟ)
- ΜΥΙΚΗ ΑΔΥΝΑΜΙΑ-ΠΥΡΑΜΙΔΙΚΗ ΑΔΥΝΑΜΙΑ-σημειο Barre ανω ακρων-σημειο Migazini κατω ακρων
- ΑΥΞΗΣΗ ΜΥΟΤΑΤΙΚΩΝ Η ΕΝ ΤΩ ΒΑΘΕΙ ΑΝΤΑΝΑΚΛΑΣΤΙΚΩΝ-ΚΛΟΝΟΣ(ΕΠΙΓΟΝΑΤΙΔΑΣ-ΑΚΡΟΥ ΠΟΔΟΣ)
- ΕΛΑΤΤΩΣΗ ΤΩΝ ΕΠΙΠΟΛΗΣ ΑΝΤΑΝΑΚΛΑΣΤΙΚΩΝ—κοιλιακα-κρεμαστηρος-δακτυλιου πρωκτου-γλουτιαιο-πελματιαιο
- ΔΡΕΠΑΝΟΕΙΔΕΣ-ΨΑΛΙΔΩΤΟ ΒΑΔΙΣΜΑ

# ΔΙΑΤΑΡΑΧΕΣ ΤΗΣ ΠΥΡΑΜΙΔΙΚΗΣ ΟΔΟΥ

## ■ ΠΑΡΟΥΣΙΑ ΠΑΘΟΛΟΓΙΚΩΝ ΑΝΤΑΝΑΚΛΑΣΤΙΚΩΝ

- πυραμιδικα(δοκιμασια ασκησης για εκλυση πυραμιδικων αντανακλαστικων κατω ακρων)
    - **Babinski**---Chaddock-Schaeffer-Oppenheim-Gordon-Αναστασοπουλου-Διακογιαννη-Μπαλογιαννη-Bing-Adie- Goda- Shering
    - Rossolimo-Bernhart\Schrivier-Mentel\Bechterew
    - **Hoffman**-Tromner-Songue-Wartemberg(σημειο-αντιθεση)-Kornilof-Klepel-Dejerine\Bechterew-ανωτερο Babinski-Leri (ανωτερο-κατωτερο)-Meyert
  - στελεχους-αρχεγονα: θηλασμου/απομυζησης (Toulouze-Voulpeas)-κεφαλικης εκτασης-παλαμοπωγωνικο-Marineskou
  - στελεχους/πυραμιδικα : ρινοβλεφαρικο\υπερκογχο
  - αρχεγονα---συλληψης-Lierpmann\Kleist\Goldstein
- πυραμιδικη δυσαρθρια/ψευδοπρομηκικη ομιλια/σπαστικη δυσαρθρια-----σιγανη/κοπιωδης/μονοτονη/παραλειψη συμφωνων και λεξεων



**ΑΙΣΘΗΤΙΚΕΣ ΟΔΟΙ**

# ΑΙΣΘΗΤΙΚΟΤΗΤΑ

- ΕΠΙΠΟΛΗΣ

AST=αδρη αφη- επιπολης πιεση- PST= εν τω βαθει αλγος-επιπολης αλγος- θερμοτητα

- ΕΝ ΤΩ ΒΑΘΕΙ---ιδιοδεκτικοτητα οι δυο πρωτες--

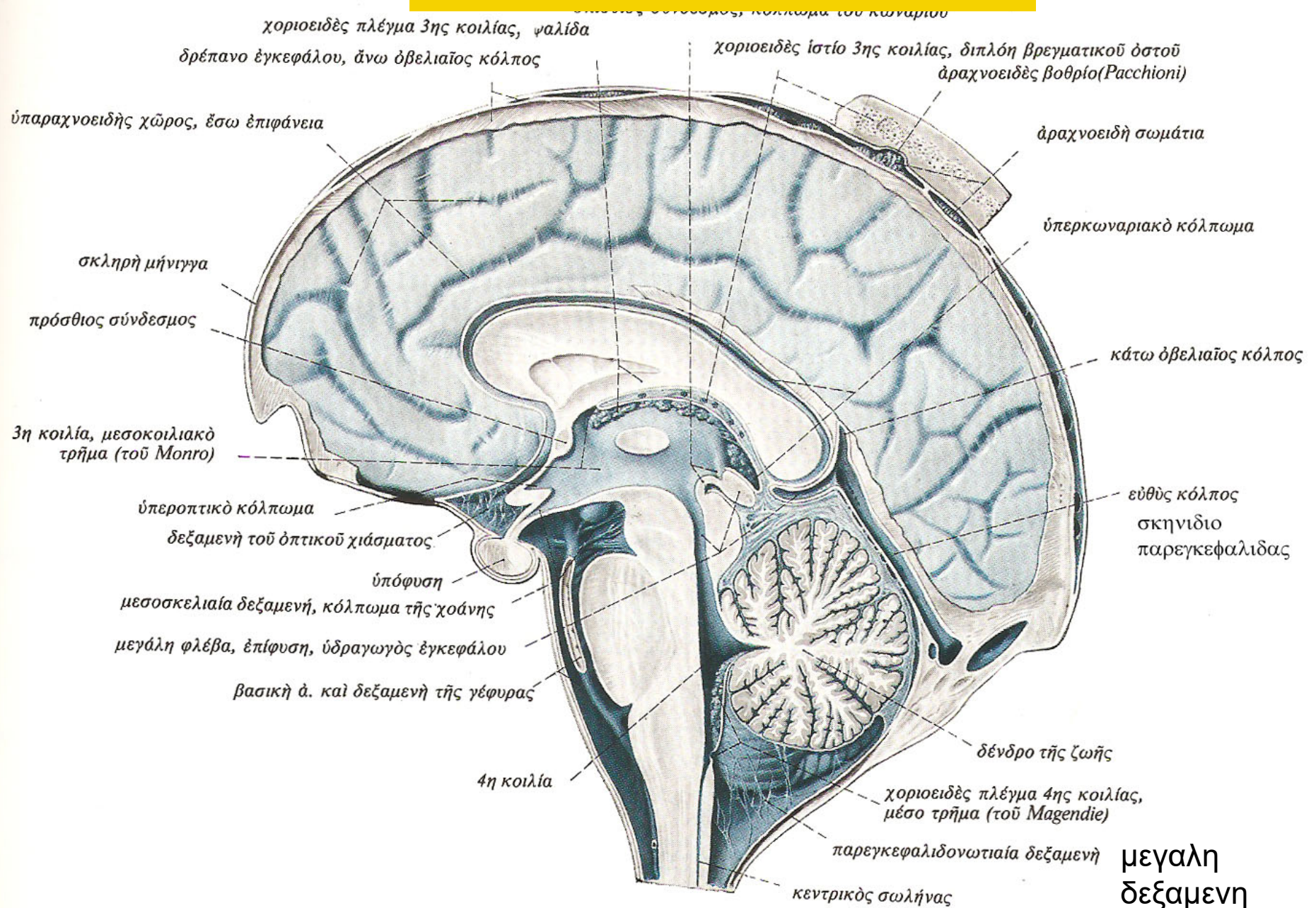
θεση μελων στον χωρο(κιναισθησια)-  
παλαισθησια(δονηση)-εν τω βαθει πιεση-  
λεπτη(διακριτικη) αφη

# ΑΙΣΘΗΤΙΚΟΤΗΤΑ

- ΣΥΝΔΥΑΣΜΕΝΗ (αθικτη η επιπολης+εν τω βαθει--- θαλαμοφλοιωδεις ινες η αισθητικος φλοιος)  
ΑΑ---δυαδικο ερεθισμα(παλαμιαιο ακρο δακτυλων 3-5 mm)-τοποαισθησια-βαραιοαισθησια-γραφαιοαισθησια- αποσβεση ερεθισματος-στερεογνωσια  
ΚΑ---δυαδικο ερεθισμα (κατοπτρικο- γραμμικο-ραχη ακρου ποδος 30-40 mm)-κυκλοι Weber/Zotterman- τοποαισθησια- αποσβεση ερεθισματος



# ΠΑΡΕΓΚΕΦΑΛΙΔΑ



# ΟΔΟΙ ΠΑΡΕΓΚΕΦΑΛΙΔΑΣ

- **κεντρομολες ινες-1.** προσθιο νωτιοπαρεγκεφαλιδικο δερματιο⇒ρυγχιαιο νωτιοπαρεγκεφαλιδικο δερματιο/**2.** οπισθιο νωτιοπαρεγκεφαλιδικο δερματιο⇒οπισθιες η ραχιαιες εξω τοξοειδεις ινες(από επικουρικο σφηνοειδη πυρην ο οποιος δεχεται ινας από σφηνοειδες δερματιο=σφηνοπαρεγκεφαλιδικο δερματιο)/**3.** ελαιοπαρεγκεφαλιδικο δερματιο[νωτιοελαικο δερματιο(NM →κατω ελαια) και θαλαμοελαικο δερματιο η κεντρικο καλυπτρικο δερματιο(ωχρα σφαιρα-αβεβαιος ζωνη-? θαλαμος-ερυθρος πυρην→κατω ελαια) →κατω ελαια → αντιστοιχο ελαιοπαρεγκεφαλιδικο δερματιο →κατω παρεγκεφαλιδικα σκελη →παρεγκεφαλις]/ **4.** αιθουσοπαρεγκεφαλιδικο δερματιο/ **5.** δικτυοπαρεγκεφαλιδικο δερματιο

# ΟΔΟΙ ΠΑΡΕΓΚΕΦΑΛΙΔΑΣ

- **κεντρομολες ινες- 6. γεφυροπαρεγκεφαλιδικες ινες**(ινες από **φλοιο ημισφαιριων** που καταληγουν σε γεφυρικούς πυρήνες και εν συνεχεια στην παρεγκεφαλιδα-ινες από **γεφυρική ταινία** καταληγουσες στην παρεγκεφαλιδα- **προσθιες εξω τοξοειδεις ινες από τοξοειδη πυρηνα προμηκους** καταληγουσες στην παρεγκεφαλιδα-παλαιότερο περιγραφονταν **οι μυελινες η ακουστικες χορδες** εχουσες σχεση με ακουστική οδο και καταληγουσες στην παρεγκεφαλιδα αιτινες ταυτιζονται επι του παροντος με τις προσθιες και οπισθιες η ραχιαιες εξω τοξοειδεις ινες)/ **7. τετραδυμοπαρεγκεφαλιδικο δεματιο**[από οπτική-ακουστική οδο στο τετραδυμο πεταλο(οπτική οδος-ανω διδυμιο////ακουστική οδος-κατω διδυμιο) και εν συνεχεια στην παρεγκεφαλιδα]



# ΟΔΟΙ ΠΑΡΕΓΚΕΦΑΛΙΔΑΣ

- φυγοκεντρες ινες—1. ινες Rukinje κροκυδας πιθανως και οζιδιου --- συστοιχοι αιθουσαιοι πυρηνες-2. οδοντωτος πυρην (εμβολοειδης/σφαιροειδης πυρηνας) ---χιασμος ανω παρεγκεφαλιδικων σκελων του Wernekinck του μεσεγκεφαλου- 2α. αντιστοιχοι κατιοντες κλαδοι (αντιστοιχη παρεγκεφαλοπρομηκικη δεσμις)(αντιστοιχος δικτυωτος σχηματισμος γεφυρας και προμηκους/αντιστοιχος πυρην κατω ελαιας/αντιστοιχος ΑΜΣΣ)- 2β. αντιστοιχοι ανιοντες κλαδοι[αντιστοιχος ερυθρος πυρην {αντιστοιχη ερυθροθαλαμικη δεσμις στον αντιστοιχο οπτικο θαλαμο-συστοιχο ερυθρονωτιαιο και συστοιχο ερυθροδικτυωτο δεματιο στους συστοιχους(εν μερει αντιστοιχους) κινητικους πυρηνες εγκεφαλικων και νωτιαιων νευρων}/αντιστοιχη ωχρα σφαιρα/αντιστοιχο εξω-διαμεσο πυρηνα οπτικου θαλαμου και διαμεσου αυτου στην αντιστοιχη προκινητικη και κινητικη χωρα]- 3. οροφιαιος πυρην ---3α. συστοιχο οροφιαοπρομηκικο δεματιο(συστοιχοι αιθουσαιοι πυρηνες κυριως εξω και κατιων/συστοιχος δικτυωτος σχηματισμος γεφυρας και προμηκους)/3β. αντιστοιχος ακιστροειδης δεσμις του Russell(περι το ανω σκελος παρεγκεφαλιδας) (αντιστοιχοι αιθουσαιοι πυρηνες κυριως εξω, εσω και κατιων/αντιστοιχος δικτυωτος σχηματισμος προμηκους/αντιστοιχος ΑΜΣΣ)



# ΠΑΡΕΓΚΕΦΑΛΙΔΙΚΕΣ ΔΟΚΙΜΑΣΙΕΣ

# ΔΟΚΙΜΑΣΙΕΣ

- **δευκτης-μυτη**---δυσμετρία(υπομετρία-υπερμετρία)/ ασυνεργία(σημείο Fonstein)/κινητικός τρομος η τρομος προθεσης (τελικού σκοπού)
- **δευκτης-μυτη-δευκτης** ---δυσμετρία (υπομετρία-υπερμετρία)/ ασυνεργία (σημείο Fonstein)/κινητικός τρομος η τρομος προθεσης (τελικού σκοπού)
- **δευκτης-δευκτης** ---δυσμετρία (υπομετρία-υπερμετρία)/ ασυνεργία (σημείο Fonstein)/κινητικός τρομος η τρομος προθεσης (τελικού σκοπού)/αδυναμία αναστολής κίνησης(δυσχρονομετρία-ασυνεργία κινήσεων στον χρόνο)
- **πτερνα-γονατο**--- δυσμετρία (υπομετρία-υπερμετρία)/ ασυνεργία (σημείο Fonstein)/κινητικός τρομος η τρομος προθεσης (τελικού σκοπού)
- **δακτυλος ποδιου-δευκτης**--- δυσμετρία (υπομετρία-υπερμετρία)/ ασυνεργία (σημείο Fonstein)/κινητικός τρομος η τρομος προθεσης (τελικού σκοπού)

# ΔΟΚΙΜΑΣΙΕΣ

- **δοκιμασία ταχύτητας έναρξης και αναστολής μιας κίνησης---**  
δυσχρονομετρία(ταχεία συσφιξη και χαλάρωση δακτυλων  
εξεταζοντας υπο των χειρων του ασθενη / δοκιμασία Gordon-  
Holmes/μετακίνηση υπο του εξεταστη ανω ακρου του ασθενη σε  
προταση-κινητικός αναπαλμος/ μετακίνηση υπο του εξεταστη  
κατω ακρου του ασθενη σε προταση-κινητικός αναπαλμος)
- **δοκιμασία ταχύτητας εναλλαγής των φάσεων μιας κίνησης-----**  
δυσδιαδοχοκίνηση(δοκιμασία πρηνισμού-υπτιασμού/δοκιμασία  
παλαμης-ραχης ετεροπλευρης ακρας χειρος/δοκιμασία παλαμης-  
ραχης ακρας χειρος επι ραχης της ετεροπλευρης ραχης ακρας  
χειρος/δοκιμασία πελματος ασθενη-παλαμης εξεταζοντας)

# ΔΟΚΙΜΑΣΙΕΣ

- δοκιμασία στασης και ισορροπίας στην καθιστική θέση---αταξία
- δοκιμασία στασης και ισορροπίας στην ορθία θέση(δοκιμασία Romberg)---αταξία
- δοκιμασία ισορροπίας στην βαδισή(κανονικό βαδισμα/ επιτηδευμένο βαδισμα/δοκιμασία Babinski-Weil) ---αταξία
- δοκιμασία στατικής ισορροπίας των ανω ακρών (δοκιμασία προτάσης/δοκιμασία καταδείξης των δακτύλων κατά Barany) ---αταξία

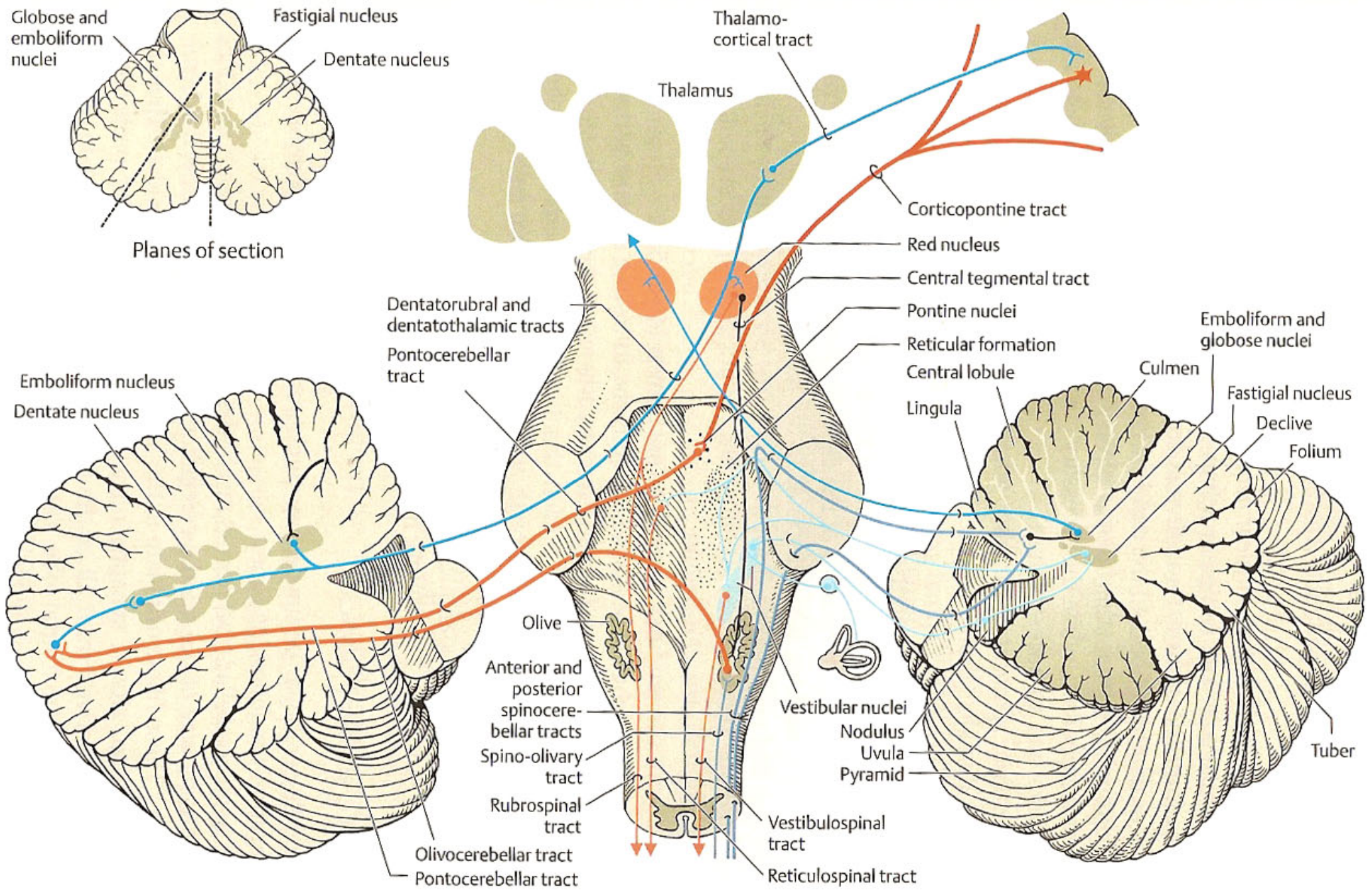
# ΕΠΙΠΡΟΣΘΕΤΑ ΣΗΜΕΙΑ

- ευκολος καματος
- τρομος τελικου σκοπου η τρομος προθεσης
- μυικη υποτονια-πτωση στο εδαφος ανευ απωλειας συνειδησης=drop attack
- μειωση των εν τω βαθει μυικων αντανακλαστιων
- εκκρεμοειδη επιγονατια αντανακλαστικα
- δυσαρθρια-συλλαβικη/εκρηκτικη ομιλια
- νυσταγμος
- ?μειωση αυτοματων κινησεων
- παρεκκλιση ακρων
- διαταραχη κινητικης μαθησης(δυσκολια εκμαθησης κινητικων προγραμματαων)/ διαταραχη αντιληψης ρυθμου/ διαταραχη μετατοπισης προσοχης/διαφορες γνωσιακες δυσλειτουργιες/?μνημη

# ΕΠΙΠΡΟΣΘΕΤΑ ΣΗΜΕΙΑ

- βαθμιαία αποκατάσταση των κινητικών διαταραχών μετά από καταστροφή της παρεγκεφαλιδας(πλαστικότητα) λόγω αναληψης της αρμονιας της κινησης(εργο της παρεγκεφαλιδας) από άλλες περιοχές του ΚΝΣ π.χ. φλοιος τελικου εγκεφαλου





**ΕΡΥΘΡΟΣ ΠΥΡΗΝ**

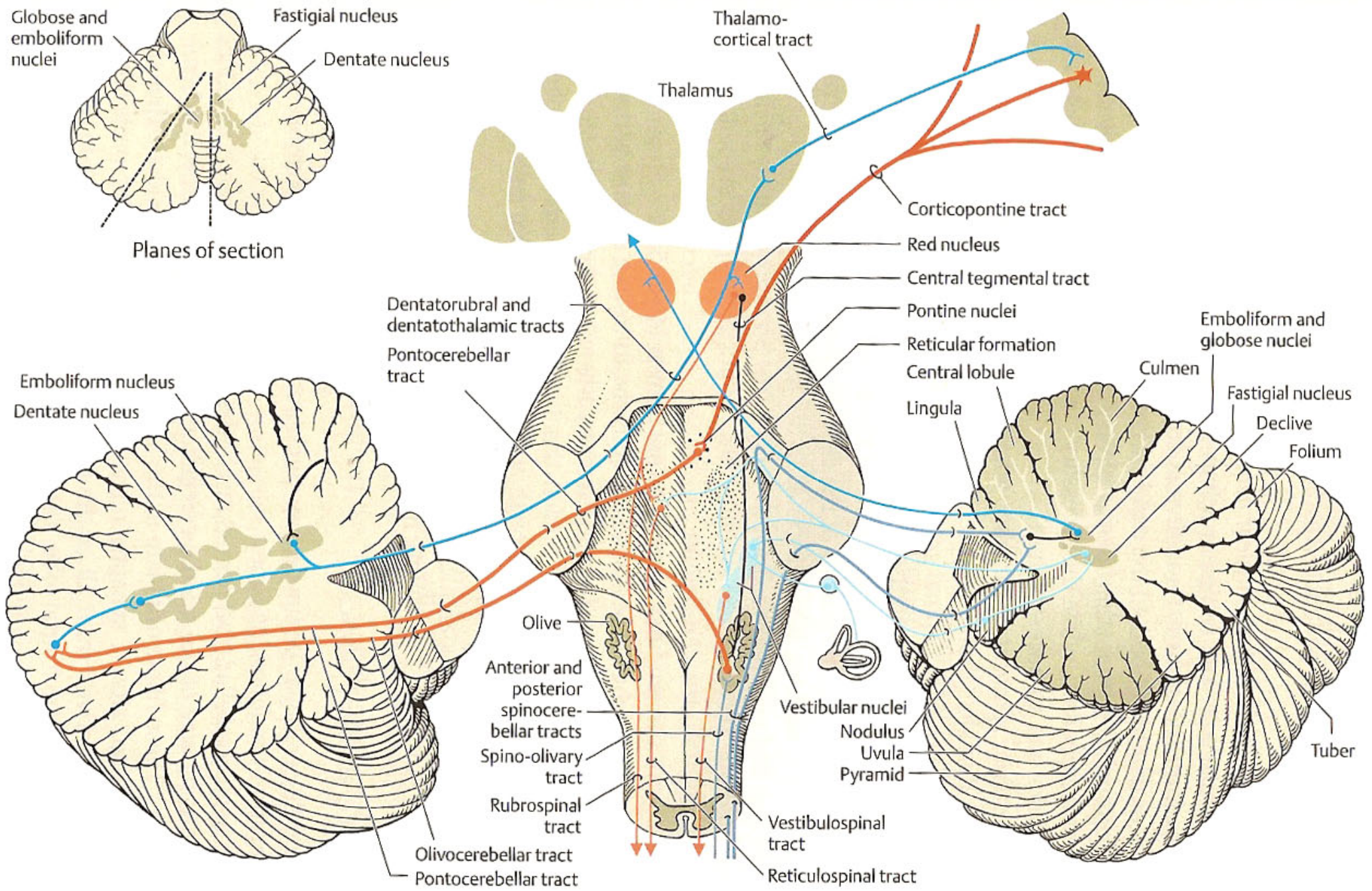


# ΕΡΥΘΡΟΣ ΠΥΡΗΝ

- **ερυθρος πυρην**---μικροκυτταρική μοίρα(ανω μοίρα)/μεγαλοκυτταρική μοίρα(κατω μοίρα)
- **ερυθρος πυρην**--- μεσεγκεφαλος
- **προσαγωγες οδοι**
  - από οδοντωτο πυρηνα παρεγκεφαλιδας(1- χιαζομενες οδοντωτοερυθροθαλαμοφλοιική οδος/ανω σκελος παρεγκεφαλιδας και εν συνεχεια φλοιογεφυροπαραγκεφαλιδική οδος/μεσο σκελος παρεγκεφαλιδας-συνεργεια κινήσης---2-χιαζομενη οδοντωτοερυθρική οδος) και **εμβολοειδη πυρηνα παρεγκεφαλιδας**(χιαζομενη οδος/ανω σκελος παρεγκεφαλιδας-για την ισορροπια σε σταση και βαδιση) -----**οι χιασμοι επιτελουνται στον χιασμο των ανω παρεγκεφαλικων σκελων (χιασμος Wernekinck) στο μεσεγκεφαλο**
  - από εγκεφαλικο φλοιο(περιοχη 4)-φλοιοερυθραια οδος
  - από τετραδυμο πεταλο-τετραδυμοερυθραια οδος
  - ? **ωχρα σφαιρα, μελαινα ουσια, υποθαλαμιο σωμα**

# ΕΡΥΘΡΟΣ ΠΥΡΗΝ

- **απαγωγες οδοι**
  - **ερυθρονωτιαια οδος**(von Monakow)-χιαζομενη στον χιασμο Forel(κοιλιακος χιασμος της καλυπτρας μεσεγκεφαλου)-προσθια κερατα NM(ευοδωτικα σε καμπτηρες, ανασταλτικα σε εκτεινοντες)
  - **ερυθροδικτυωτη οδος**-χιαζομενη στον χιασμο Forel(κοιλιακος χιασμος της καλυπτρας) και στην συνεχεια δικτυωτος σχηματισμος και **δικτυονωτιαια οδος**-προσθια κερατα NM
  - **ερυθροελαικη οδος**(=κεντρικο καλυπτρικο δεματιο)→παρεγκεφαλις δια μεσου της **ελαιοπαρεγκεφαλιδικης οδου** και κατω παρεγκεφαλιδικου σκελους
- **βλαβη ερυθρου πυρηνα**-----τρομος ερυθρου πυρηνα(βλαβη ερυθρονωτιαιου δεματιου-τρομος χειρων επι καμπτικης θεσης/βλαβη αιθουσονωτιαιου δεματιου-τρομος χειρων επι προτασης)



**KATΩ EΛΛAIA**



# ΣΥΜΠΛΕΓΜΑ ΠΥΡΗΝΩΝ ΚΑΤΩ ΕΛΑΙΑΣ

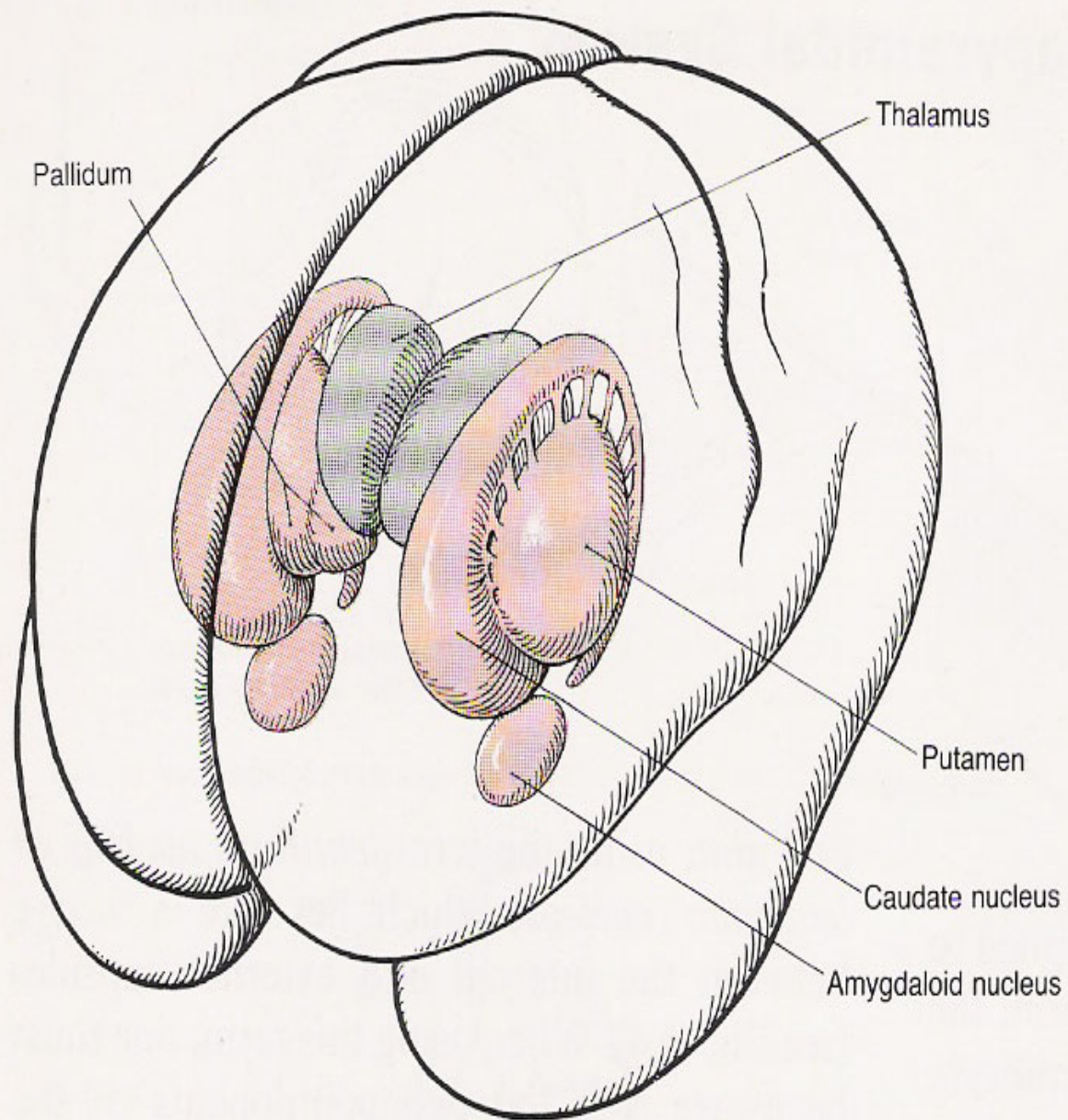
- κατω ελαια-προμηκης
- προσαγωγες συνδεσεις
  - θαλαμοελαικο δεματιο η κεντρικο καλυπτρικο δεματιο(ωχρα σφαιρα-αβεβαιος ζωνη-? θαλαμος-ερυθρος πυρην→κατω ελαια)
  - φαια ουσια γυρω απο τον υδραγωγο του Sylvius/προτετραδυμικος πυρην →κατω ελαια
  - δικτυωτος σχηματισμος →κατω ελαια
  - εγκεφαλικος φλοιος →φλοιοελαικη οδος →κατω ελαια
  - νωτιοελαικο δεματιο(απο οπισθια κερατα)→κατω ελαια
  - ανω διδυμιο→κατω ελαια
  - αντιστοιχοι παρεγκεφαλιδικοι πυρηνες→κατω ελαια

# ΣΥΜΠΛΕΓΜΑ ΠΥΡΗΝΩΝ ΚΑΤΩ ΕΛΑΙΑΣ

- ατταγωγες συνδεσεις
  - **κατω ελαια** →αντιστοιχο ελαιοπαρεγκεφαλιδικο δεματιο →κατω παρεγκεφαλιδικα σκελη →παρεγκεφαλις(νεοπαρεγκεφαλιδικος φλοιος)
  - **κατω ελαια** →ελαιονωτιαιο δεματιο(κινητικοι πυρηνες προσθιων κερατων)
- κατω ελαια → συνεργεια κινησης
- επικουρικη ελαια(ραχιαια-εσω) → αρχιπαρεγκεφαλις →διατηρηση ισορροπιας
- **βλαβη κατω ελαιας η κεντρικου καλυπτρικου δεματιου**---ρυθμικες κινησεις μαλθακης υπερωας, φαρυγγος, διαφραγματος (μυοαρρυθμια-μυοκλονος-λυγξ)/? τρομος κεφαλης και σωματος επι ανασηκωσης από κατακεκλιμενη θεση-συνηθως εξ ισχαιμιας---  
-? πιθανως η ιδια φαινομενολογια από βλαβη οδοντωτου πυρηνα




# ΕΞΩΠΥΡΑΜΙΔΙΚΟ ΣΥΣΤΗΜΑ



# ΥΠΟΦΛΟΙΩΔΗ ΚΕΝΤΡΑ

- βασικά γαγγλια(πυρηνες τελικού εγκεφαλου)-κερκοφορος πυρην/φακοειδης πυρην(κελυφος-ωχρα σφαιρα)/ανωνυμος ουσια /ταινιοειδης πυρην(προτειχισμα) /αμυγδαλοειδης πυρην(αρχαιορραβδωτο σωμα)
- υποθαλαμιος περιοχη/χωρα [υποθαλαμιος πυρην η σωμα του Luys-υποθαλαμιος δεσμιδα-πεδιο Forel(H1/ραχιαιο – H2/κοιλιακο)-φακοειδης δεσμιδα-φακοειδης αγκυλη-θαλαμικη δεσμιδα-αβεβαιος ζωνη]
- μελαινα ουσια-Sommering
- ερυθρος πυρην
- προμηκικη ελαια(κατω ελαια)
- δικτυωτος σχηματισμος στελεχους-ανασταλτικος/ευοδωτικος
- ? αιθουσαιοι πυρηνες(κυριως ο εξω)
- ? παρεγκεφαλις





# ΦΥΓΟΚΕΝΤΡΑ ΔΕΜΑΤΙΑ

# ΟΔΟΙ

- **συνδεσεις φλοιωδων-υποφλοιωδων κεντρων**
  - **1. φλοιοραβδωτη οδος και ακολουθες συνδεσεις με τα αλλα υποφλοιωδη κεντρα**
    - 4/4s/6/8/9/24/2/18/19/θαλαμος  $\Rightarrow$  υπερμεσολοβιος δεσμις  $\Rightarrow$  νεοραβδωτο σωμα  $\Rightarrow$  θαλαμος/ωχρα σφαιρα(παλιοραβδωτο σωμα)/μελαινα ουσια
    - νεοραβδωτο/6/4/θαλαμος/μελαινα ουσια  $\Rightarrow$  πυραμιδικη οδος (φλοι-ωχραιαινες)  $\Rightarrow$  παλιοραβδωτο σωμα  $\Rightarrow$  υποθαλαμιος δεσμις(σωμα Lys)/φακοειδης αγκυλη[εγκεφαλοσκελαιογεφυρικος πυρην/θαλαμικη δεσμις(θαλαμος) και από θαλαμο στον φλοιο] και φακοειδης δεσμις[εγκεφαλοσκελαιογεφυρικος πυρην/θαλαμικη δεσμις(θαλαμος) και από τον θαλαμο στον φλοιο]
  - **2. φλοιο-υποφλοιωδεις οδοι μη διερχομενοι δια του ραβδωτου σωματος**
    - φλοιερυθρα/φλοιομελαινα/φλοιουποθαλαμιος(σωμα Lys)/φλοιοελαικη/φλοιοδικτυωτη/φλοιογεφυρικη/φλοιομεσεγκεφαλιδικη

# ΟΔΟΙ

- **δεματια προς νωτιαιο μυελο από υποφλοιωδη ΚΕΝΤΡΑ--ερυθρονωτιαιο/ καλυπτρικονωτιαιο/ δικτυονωτιαιο/ ελαιονωτιαιο/ αιθουσονωτιαιο(εξω---εσω=εσω επιμηκης δεσμης)**

# ΕΞΩΠΥΡΑΜΙΔΙΚΟ ΣΥΣΤΗΜΑ

- φορέας εκούσιων κινήσεων (εξωπυραμιδικός φλοιός-υποφλοιός)-άδρες κινήσεις
- φορέας αυτοματών κινήσεων (εξωπυραμιδικός υποφλοιός)
- ρυθμιστής στο επίπεδο του φλοιού (φλοιό-υποφλοιώδη κυκλώματα--- αναστολή/ ευόδωση)
- ρυθμιστής στο επίπεδο του νωτιαίου μυελού(εξωπυραμιδικός υποφλοιός---γ νευρώνες-αναστολή/ευόδωση---α νευρώνες-ευόδωση/αναστολή----- παρεγκεφαλίς---γ νευρώνες-ευόδωση--α νευρώνες-ευόδωση-----πυραμιδικός φλοιός--α νευρώνες-ευόδωση)
- ρύθμιση αυτονομίας νευρικού συστήματος-συναισθηματικού τόνου-γνωστική λειτουργία-οφθαλμοκίνηση

# ΔΙΑΤΑΡΑΧΕΣ ΣΕ ΕΞΩΠΥΡΑΜΙΚΗ ΒΛΑΒΗ

- Χορεία---συνεχεις, αποτομες, ακουσιες, ατακτες κινησεις με πτωση μυικου τονου---βλαβη στον κερκοφορο πυρηνας και κελυφος---αρση αναστολων διαμεσου της ωχτας σφαιρας στον φλοιο
- Αθετωση---ακουσιες, ρυθμικες, αργες κινησεις εκτασης-στροφης καμψης ακρων χειρων με αυξηση μυικου τονου---βλαβη στην ωχρα σφαιρα και κελυφος---διαταραχη κυκλωματος φλοιου, βασικων γαγγλιων, θαλαμου, φλοιου
- Ημιβαλισμος---αποτομες, εντονες, εκτεταμενες κινησεις ενός ημιμοριου σωματος---βλαβη ετεροπλευρου υποθαλαμιου σωματος
- Δυστονια-κυκλικες,αργες κινησεις

# ΔΙΑΤΑΡΑΧΕΣ ΣΕ ΕΞΩΠΥΡΑΜΙΚΗ ΒΛΑΒΗ

- παρκινσονισμος---ιδιοπαθες, αρτηριοσκληρωση, εγκεφαλιτιδα
  - Πλαστικη η κηρωδης δυσκαμψια, σημειο του οδοντωτου τροχου---αυξηση τονου α κινητικων νευρωνων με επακολουθο αυξηση του μυικου τονου
  - Τρομος ηρεμιας---4-8 Hz
  - Ακινησια----ελλατωση των ακουσιων, αυτοματων κινησεων
  - Απωλεια ορθοστατικων αντανακλαστικων, πτωσεις
  - Καταστροφη της μελανο(νεο)ρραβδωτης συναψης---ετσι το νεορραβδωτο σωμα αδυνατει να προγραμματισει τις αργες κινησεις και η ωχρα σφαιρα δεν αναστελεται με αποτελεσμα την υπερτονια



# ΔΙΑΤΑΡΑΧΕΣ ΣΕ ΕΞΩΠΥΡΑΜΙΚΗ ΒΛΑΒΗ

- διαταραχές βαδισής---(IPD)μικροβηματισμος-δυσκολια στην εναρξη κινήσης-δυσκολια στην αλλαγή κινητικου προγραμματος-απώλεια ορθοστατικων αντανακλαστικων-προσθιοωθηση/οπισθιοωθηση
- δυσarthρια-ομιλια σιγανη/μονοτονη/χαμηλης εντασης/απουσια μελωδικοτητας(IPD)
- μικρογραφια (IPD)-υπερπυρηνικη οφθαλμοπληγια(SRO)
- διαταραχές αυτονομου νευρικου συστηματος(IPD)
- ψυχοδιανοητικες διαταραχές(IPD/υποφλοιωδη ανοια-χορεια/ψυχωση)



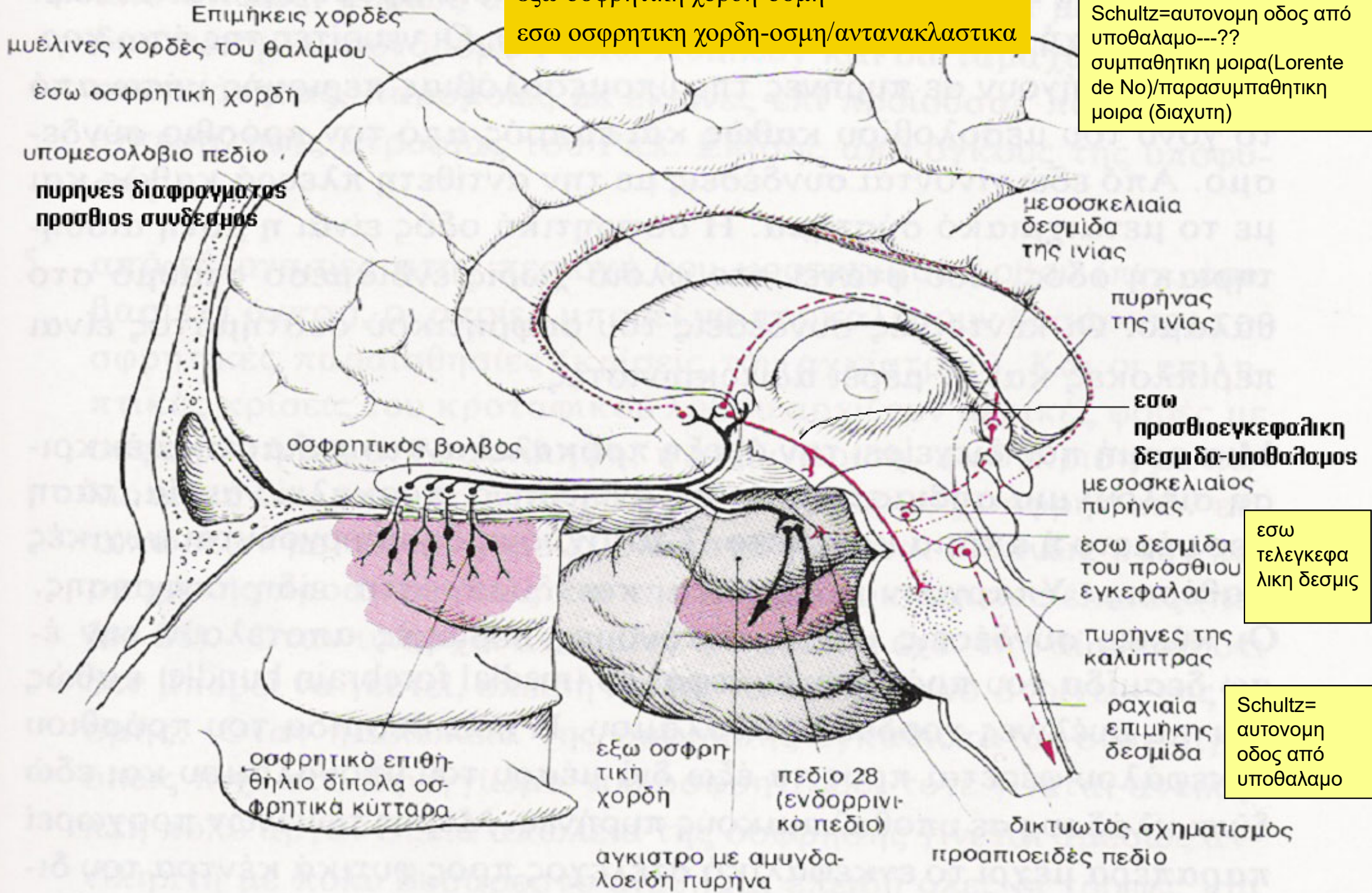
# ΚΡΑΝΙΑΚΑ ΝΕΥΡΑ



# ΟΣΦΡΗΤΙΚΟ ΝΕΥΡΟ

εξω οσφρητικη χορδη-οσμη  
εσω οσφρητικη χορδη-οσμη/αντανακλαστικα

Schultz=αυτονομη οδος από υποθαλαμο---??  
συμπαθητικη μοιρα(Lorente de No)/παρασυμπαθητικη μοιρα (διαχυτη)



εσω τελεγκεφαλικη δεσμις

Schultz= αυτονομη οδος από υποθαλαμο

# ΕΞΕΤΑΣΗ ΤΟΥ ΟΣΦΡΗΤΙΚΟΥ ΝΕΥΡΟΥ

- **επιτρεπτες ουσιες** ---ελαιον του ευκαλυπτου-οσμη του τειου-οσμη του πορτοκαλιου-οσμες φυτων/ανθεων
- **μη επιτρεπτες ουσιες(δηκτικες)** --- αλκοολη-αμμωνια-οσμη οξεων [ρινοδακρυικο αντανακλαστικο (V-VII)/αντανακλαστικο παρμου(V-X/προσθια κερατα αυχενικων μυελοτομιων)/φαρυγγος (IX/X-IX/X)/βηχας[X-X(μυες λαρυγγα) και φρενικο ν.(διαφραγμα) και μεσοπλευρια ν.(κοιλιακοι και μεσοπλευριοι μυες)]---γενικα ερεθιζονται V, IX,X νευρο]

# ΑΝΤΑΝΑΚΛΑΣΤΙΚΑ ΤΟΥ ΟΣΦΡΗΤΙΚΟΥ ΝΕΥΡΟΥ

- ΟΦΘΑΛΜΟΚΙΝΗΤΙΚΕΣ ΑΠΑΝΤΗΣΕΙΣ
  - μυση/μυδριαση---σκαρδαμισμος βλεφαρων
- ΑΝΑΠΝΕΥΣΤΙΚΑ ΑΝΤΑΝΑΚΛΑΣΤΙΚΑ
  - ΑΡ↗
- ΚΑΡΔΙΟΑΓΓΕΙΑΚΑ ΑΝΤΑΝΑΚΛΑΣΤΙΚΑ
  - ΚΡ↗
- εσω οσφρητικη χορδη-μυελινες χορδες του θαλαμου-ραχιαια επιμηκης δεσμις



# ΔΙΑΤΑΡΑΧΕΣ ΟΣΦΡΗΣΗΣ

## ■ ΥΠΟΣΜΙΑ-ΑΝΟΣΜΙΑ

- βλαβες οσφρητικου βλενογονου-ιδιοπαθης-αλφισμος(ελλειψη χρωματοφορων κυτταρων)-γηρας-συνδρομο Kallmann(φυλοσυνδετη μορφη υπογοναδοτροπου υπογοναδισμού με ανοσμια-ελλειψη GnRH στον υποθαλαμο)-νοσος Parkinson-χορεια Huntington-νοσος Pick-MS-νωτιαδα φθιση-στερητικες καταστασεις-ιωσεις-απωλεια αιματος-ανοξια-επιληψια-ΚΕΚ-ογκοι/μηνιγγιωματα οσφρητικης αυλακας-ανευρυσματα

## ■ ΥΠΕΡΟΣΜΙΑ

- επιληψια-υστερια-υπερεμεσια κυησης-καταμηνιος κυκλος

## ■ ΠΑΡΟΣΜΙΑ(ΠΑΡΑΙΣΘΗΣΙΑ)

- επιληψια

## ■ ΟΣΦΡΗΤΙΚΕΣ ΨΕΥΔΑΙΣΘΗΣΙΕΣ

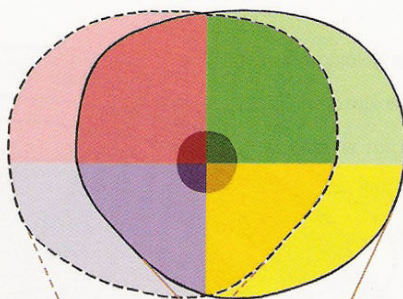
- ογκοι /μηνιγγιωματα οσφρητικης αυλακας -υστερια-ψυχιατρικες παθησεις-επιληψια





# ΟΠΤΙΚΟ ΝΕΥΡΟ- ΟΠΤΙΚΗ ΟΔΟΣ

Αλληλοεπικαλυπτόμενα  
οπτικά πεδία

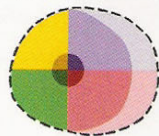


Ο κεντρικός, πιο σκούρος κύκλος  
αναπαριστά τη ζώνη της κηλίδας

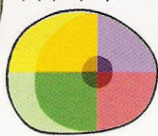Οι πιο ανοιχτόχρωμες σκιάσεις  
πριστούν μονοφθαλμικά πεδία

Κάθε τεταρτημόριο ένα  
διαφορετικό χρώμα

Προβολή στον  
αριστερό  
αμφιβληστροειδή



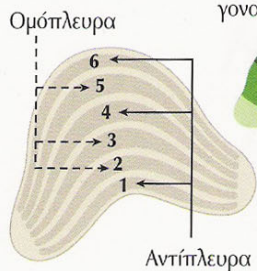
Προβολή στον  
δεξιό  
αμφιβληστροειδή



Οπτικά  
νεύρα (II)

Οπτικό  
χιάσμα

Προβολή στον αριστερό  
οπίσθιο έξω  
γονατώδη πυρήνα



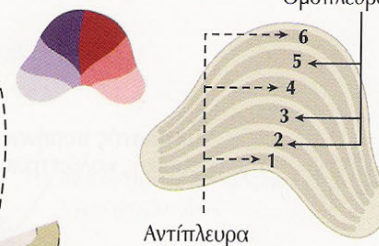
Αγκύλη του  
Meyer

Οπτικές  
ταινίες

Έξω  
γονατώδη  
σώματα

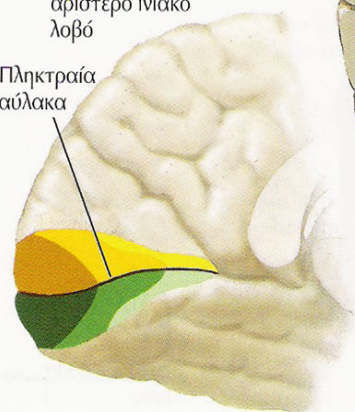
Αγκύλη του  
Meyer

Προβολή στον δεξιό  
οπίσθιο έξω  
γονατώδη πυρήνα

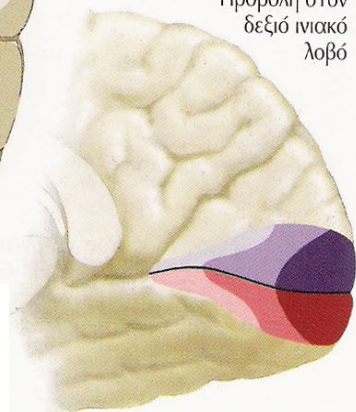


Προβολή στον  
αριστερό ινιακό  
λοβό

Πληκτραία  
αύλακα



Προβολή στον  
δεξιό ινιακό  
λοβό



κατοψη

# ΟΠΤΙΚΗ ΟΞΥΤΗΤΑ

- ΟΠΤΙΚΗ ΟΞΥΤΗΤΑ---πινακες Snellen( $\alpha=6$  m)-  
πινακες Rosenbaum( $\alpha=36$  cm)-δακτυλα(πινακες-  
 $\alpha/\chi_{\text{πινακα}}$ )

# ΔΙΑΤΑΡΑΧΕΣ ΟΠΤΙΚΗΣ ΟΞΕΥΤΗΤΑΣ

## ■ ΕΤΕΡΟΠΛΕΥΡΕΣ

- παροδική αμυρωση-προσθια ισχαιμική οπτική νευροπάθεια/θηλιτιδα-γίγαντοκυτταρική/κροταφική αρτηριτιδα-ετεροπλευρή οπτική η οπισθοβόλβική νευριτιδα

## ■ ΑΜΦΟΤΕΡΟΠΛΕΥΡΕΣ

- κληρονομούμενη οπτική νευροπάθεια κατά τον επικρατούντα χαρακτήρα-οπτική ατροφία Leber-σύνδρομα (Behr-Cockayne-Hallgren-Sylvester-Rosenberg/Chutorian-van Bogaert/Nyssen) - τοξικές/στερητικές οπτικές νευροπάθειες-οπτική νευροπάθεια ιονίζουσας ακτινοβολίας-AIDS-οπτική νευροπάθεια Κουβας-γλοιομα οπτικού νεύρου και οπτικού χιασματος-τραυμα



# Άλλες δοκιμασίες

- οπτικά πεδία
- αντίληψη χρωμάτων
- βυθοσκοπηση



# ΚΟΙΝΟ ΚΙΝΗΤΙΚΟ ΝΕΥΡΟ ΤΡΟΧΙΛΙΑΚΟ ΝΕΥΡΟ ΑΠΑΓΩΓΟ ΝΕΥΡΟ



ΜΥΕΣ

εξω ορθος

ΜΥΕΣ

ανω λοξος

ΜΥΕΣ

ανω ορθος

κατω ορθος

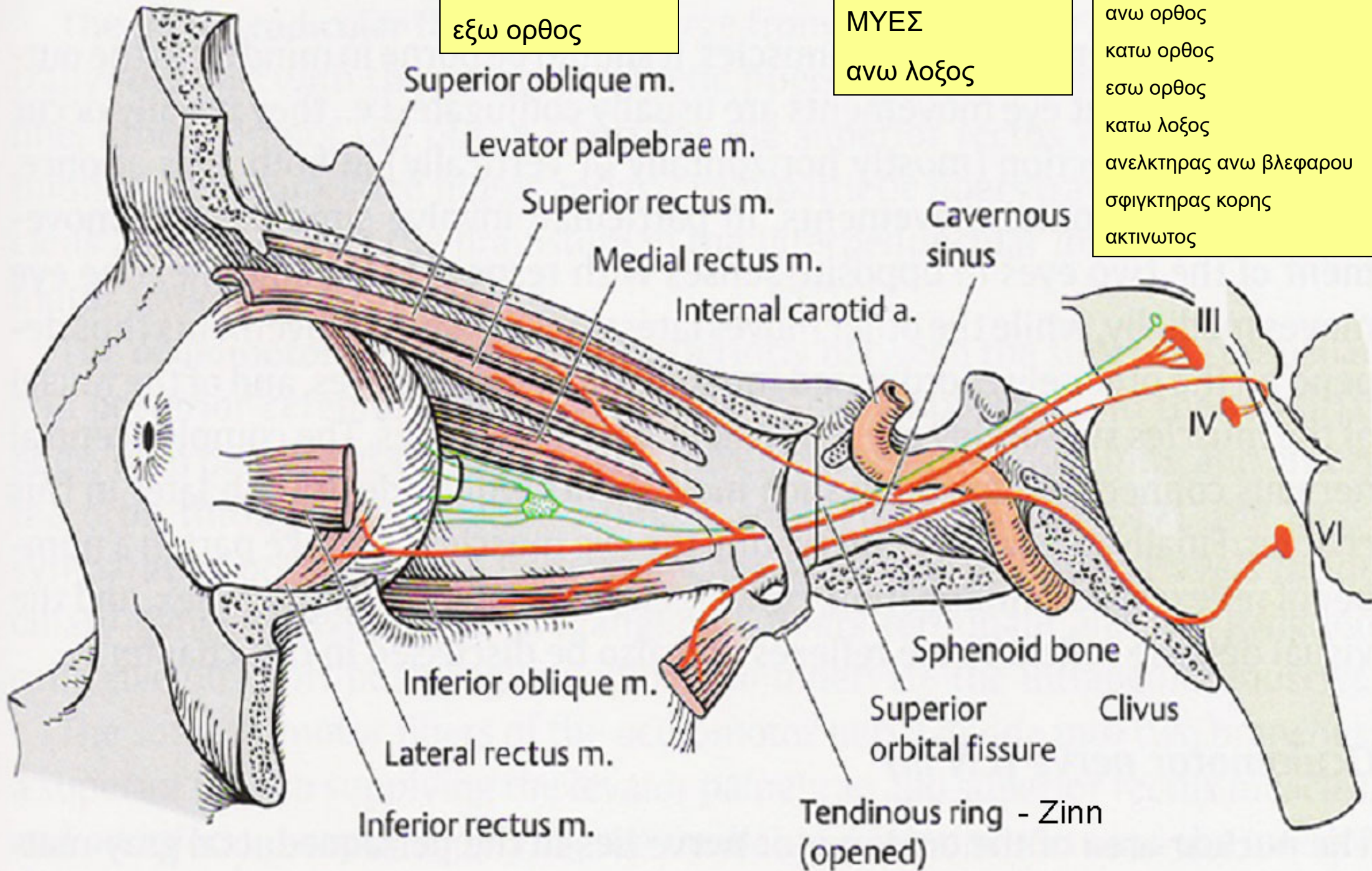
εσω ορθος

κατω λοξος

ανελκτηρας ανω βλεφαρου

σφιγκτηρας κορης

ακτινωτος





*Adduction (in)*

- Medial rectus muscle
- Superior rectus muscle
- Inferior rectus muscle

*Elevation in adduction*

- Inferior oblique muscle

*Depression in adduction*

- Superior oblique muscle

*Abduction (out)*

- Lateral rectus muscle
- Superior oblique muscle
- Inferior oblique muscle

*Elevation in abduction*

- Superior rectus muscle

*Depression in abduction*

- Inferior rectus muscle

*Intorsion*

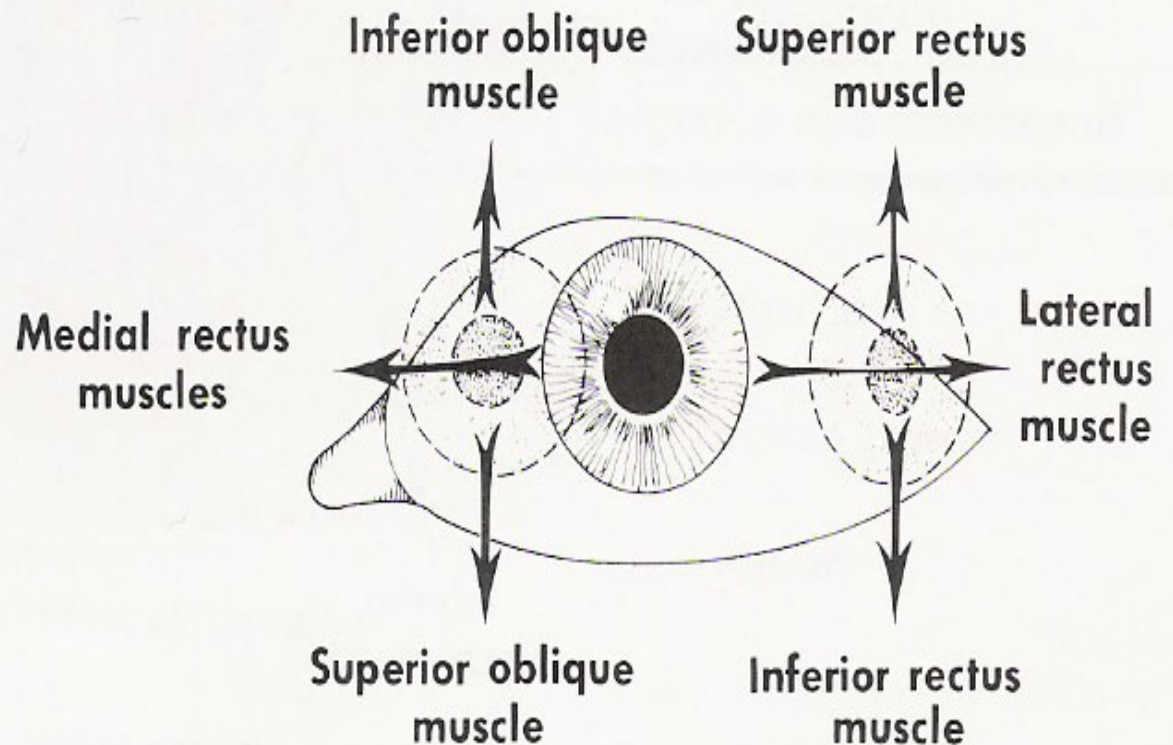
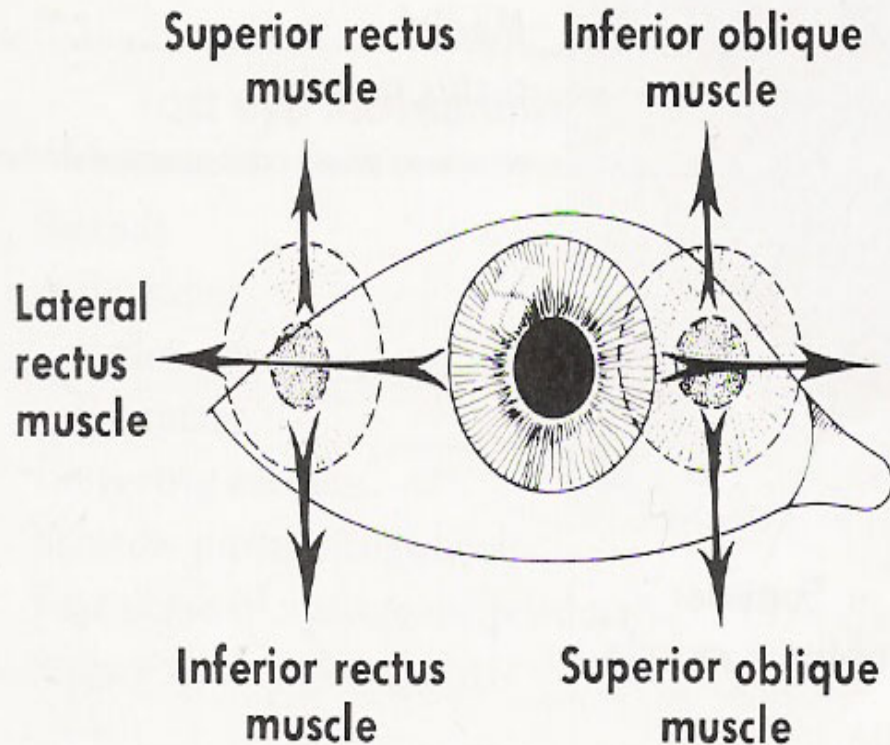
- Superior oblique muscle
- Superior rectus muscle

*Extorsion*

- Inferior oblique muscle
- Inferior rectus muscle

απαγωγή-προσαγωγή  
 ανέλκυση-καθέλκυση  
 συγκλειαση

# letter H

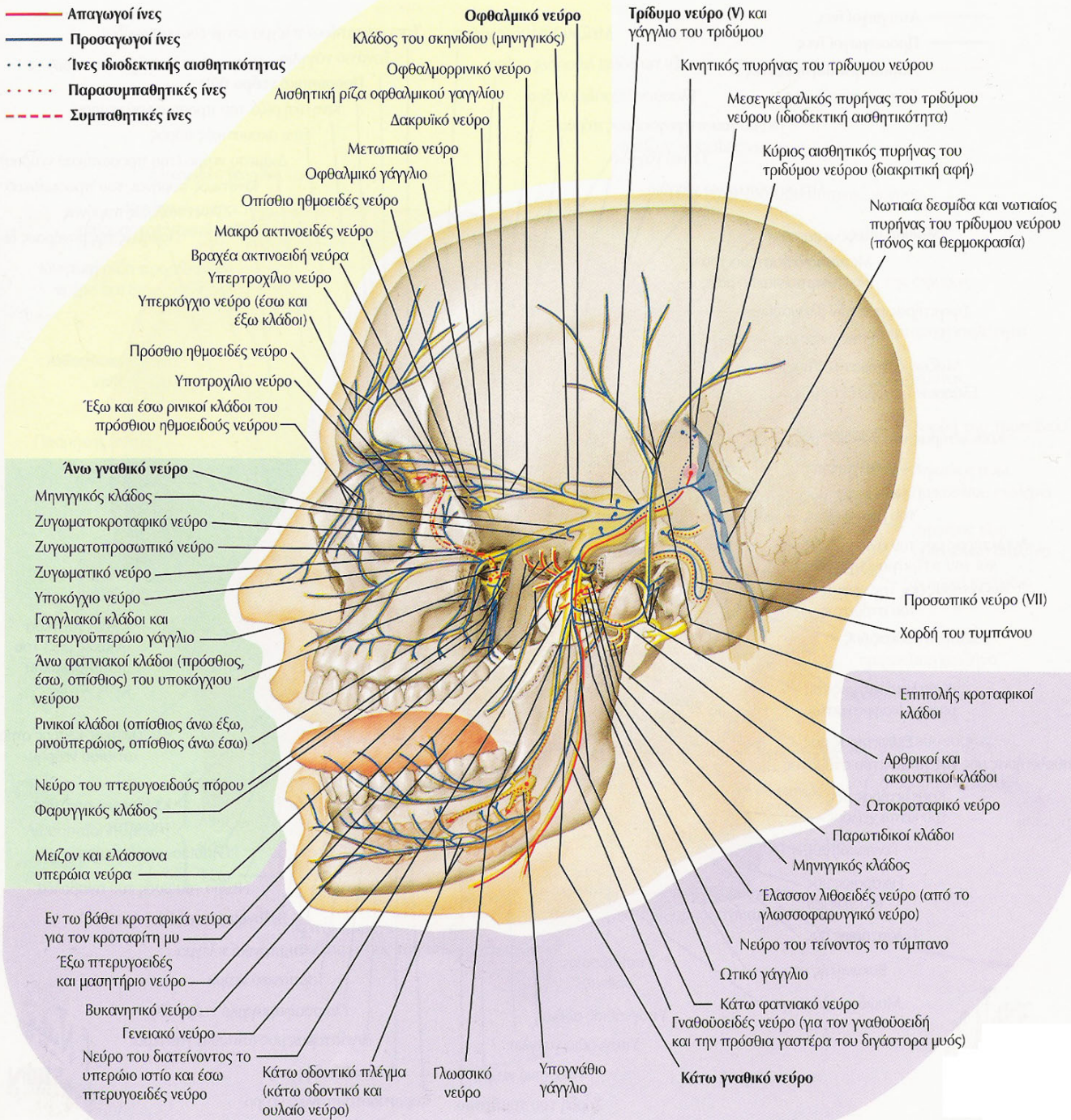




# ΤΡΙΔΥΜΟ ΝΕΥΡΟ



- Απαγωγοί ίνες
- Προσαγωγοί ίνες
- · · · · Ίνες ιδιοδεκτικής αισθητικότητας
- · · · · Παρασυμπαθητικές ίνες
- - - - - Συμπαθητικές ίνες



# ΚΛΑΔΟΙ

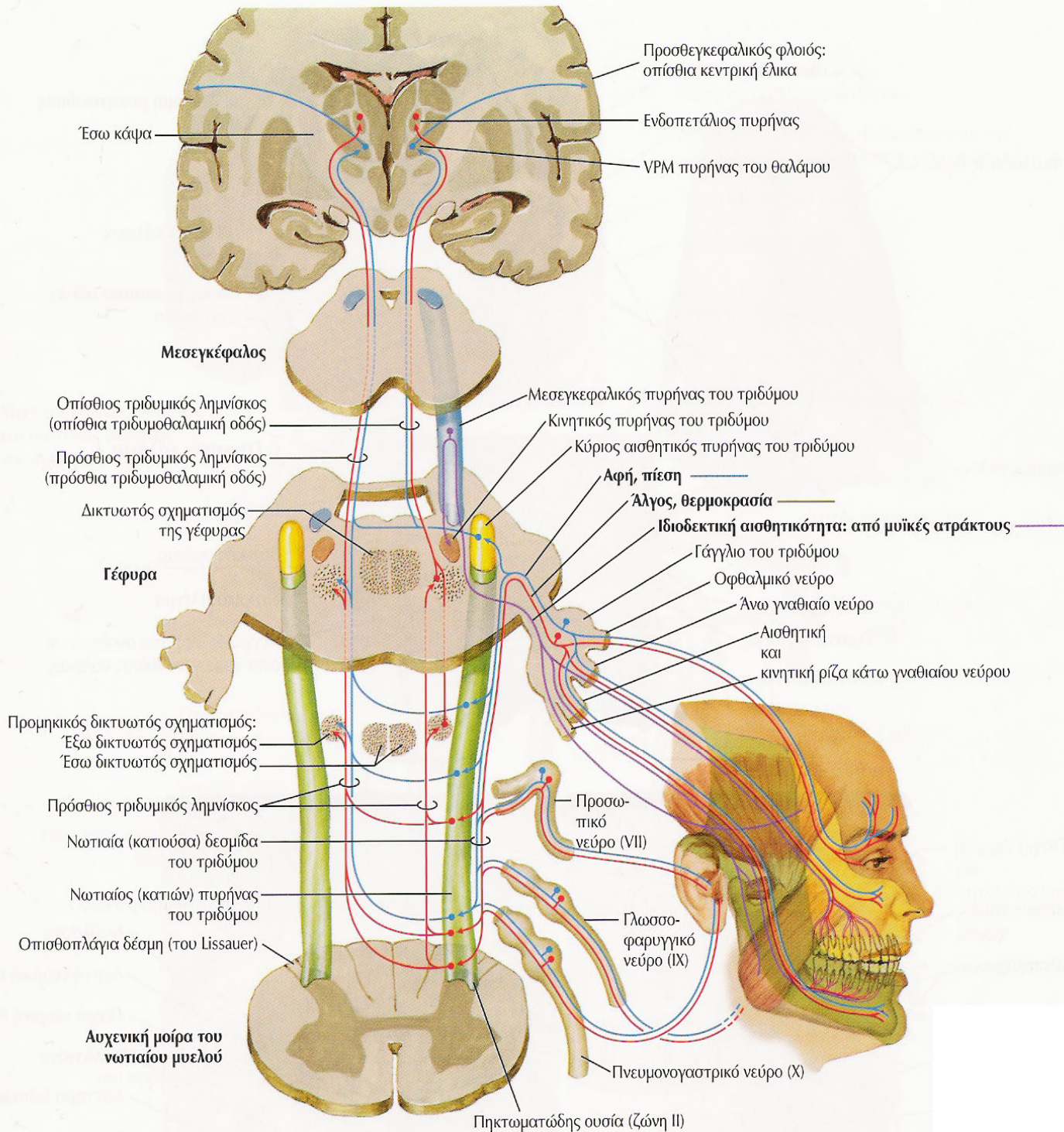
# ΤΡΙΔΥΜΟ ΝΕΥΡΟ

- γασσεριο/μηνοειδες γαγγλιο-κοιλότητα Meckel
- οφθαλμικο νευρο-I κλαδος V
- ανω γναθικο νευρο-II κλαδος V
- κατω γναθικο νευρο-III κλαδος V



# προσθια διδυμία

## ανω γεφυρα



# ΠΥΡΗΝΕΣ – ΚΕΝΤΡΙΚΕΣ ΟΔΟΙ

- κυριος αισθητικος π(λεπτη αφη-αδρη αφη-επιπολης πιεση)-εσω λημνισκος(χιαζομενη)/ραχιαια τριδυμοθαλαμικη οδος(μη χιαζομενη)/ κοιλιακη τριδυμοθαλαμικη οδος(χιαζομενη)-VPM θαλαμου-εσω καψα-αισθητικος φλοιος
- πυρην νωτιαιας δεσμιδος(V-VII-IX-X – αλγος επιπολης και εν τω βαθει/θερμοκρασια)- κοιλιακη τριδυμοθαλαμικη οδος(χιαζομενη)/VPM θαλαμου –εσω καψα-αισθητικος φλοιος

# ΠΥΡΗΝΕΣ – ΚΕΝΤΡΙΚΕΣ ΟΔΟΙ

- μεσεγκεφαλικος π [ιδιοδεκτικότητα=(θεση μελων στο χωρο=κιναισθησια/ παλαισθησια)/ εν τω βαθει πιεση/μη συνειδητη εν τω βαθει αισθητικοτης=ινες από οφθαλμοκινητικους μυες για την αντιληψη βαθους των αντικειμενων-ινες από γλωσσα για αντιληψη κινησης γλωσσας-ινες από προσωπο για αντιληψη κινησης προσωπου]-κινητικος π νπαρεγκεφαλις νανω διδυμια ν ? εσω λημνισκος ειτε ? τριδυμοθαλαμικη οδος (ραχιαια/κοιλιακη) ειτε ?VPM θαλαμου ειτε ? εσω καψα ειτε ? αισθητικος φλοιος
- κινητικος π(←πυραμιδικη οδος ← κινητικος φλοιος)



# ΕΞΕΤΑΣΗ ΤΟΥ ΤΡΙΔΥΜΟΥ ΝΕΥΡΟΥ

- **κινητικότητα**—μασητήτρες μ. (ανασπαση κατω γναθου)-κροταφίτες μ. (ανασπαση κατω γναθου)-εσω πτερυγοειδεις μ.(ανασπαση κατω γναθου)/εξω πτερυγοειδεις μ.(προσθια κινηση κατω γναθου)
  - συστοιχος εσω/εξω πτερυγοειδης(αντιστοιχη στροφη κατω γναθου)
- **προσθια γαστερα διγαστορα μ(κατασπαση κατω γναθου)/γναθουοειδης μ. (κατασπαση κατω γναθου)/τεινων το τυμπανο μ(ταση τυμπανου)/διατεινων το υπερωιο ιστιο μ(απομονωνει φαρυγγα από κυτος ρινος κατά την καταπωση και ανοιγει την Ευσταχιανη σαλπινγα)**
- **αισθητικοτητα**---επιπολης-εν τω βαθει

# ΠΡΟΣΘΙΟΙ ΤΡΑΧΗΛΙΚΟΙ ΜΥΕΣ-ΚΑΤΑΣΠΑΣΗ ΚΑΤΩ ΓΝΑΘΟΥ

- ΜΥΕΣ ΑΝΩΘΕΝ ΥΟΕΙΔΟΥΣ ΟΣΤΟΥ

- **διγαστωρ κατω γναθου**-**προσθια γαστερα**(V3)/οπισθια γαστερα(VII)
- βελονουοειδης- (VII)
- **γναθουοειδης**-(V3)
- γενειουοειδης-(XII/αυχενικο πλεγμα)

- ΜΥΕΣ ΚΑΤΩΘΕΝ ΥΟΕΙΔΟΥΣ ΟΣΤΟΥ

- στερνουοειδης-αγκυλη υπογλωσσιου
- ωμουοειδης-αγκυλη υπογλωσσιου
- στερνοθυροειδης-αγκυλη υπογλωσσιου
- θυρουοειδης-(XII)

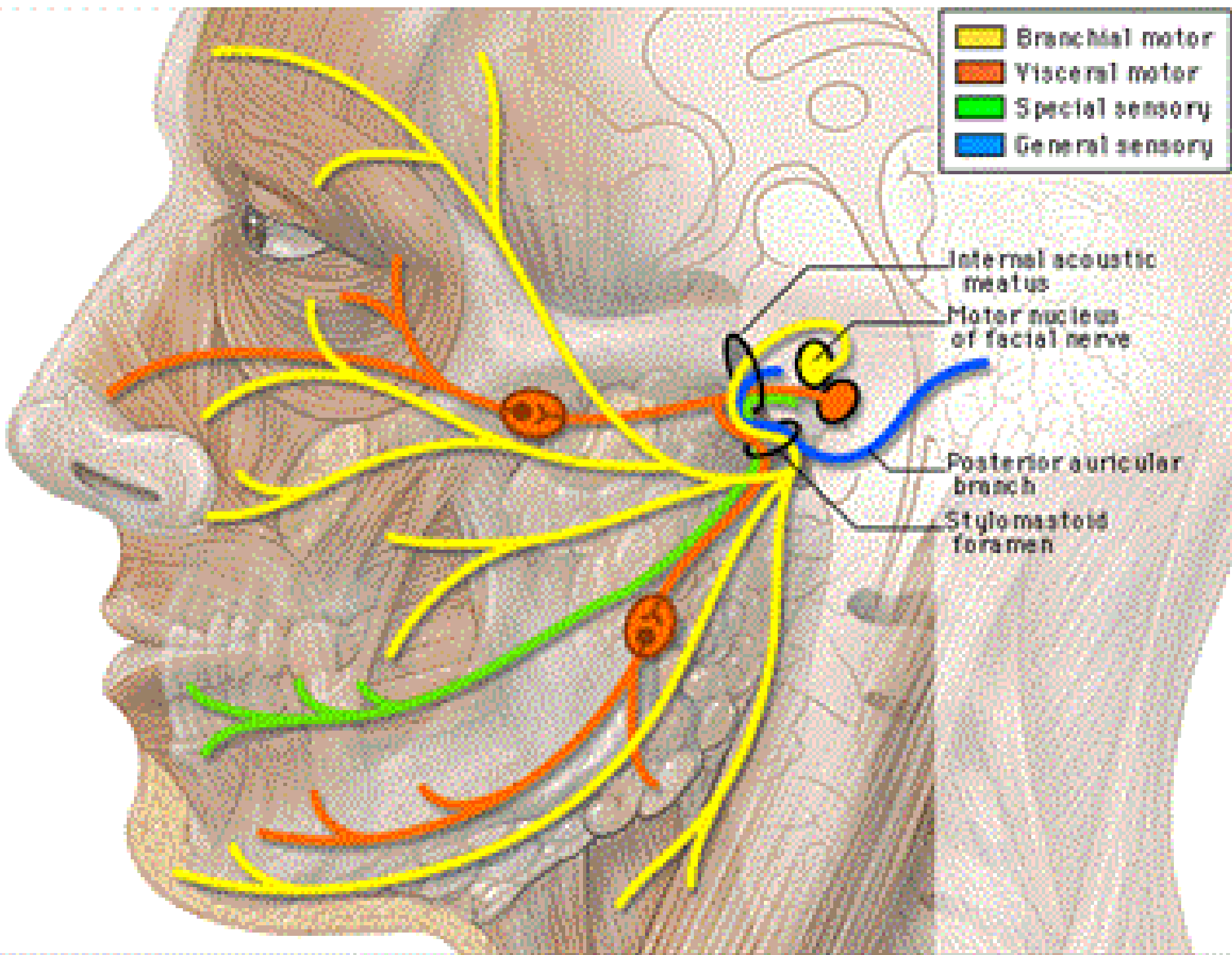
# ΔΙΑΤΑΡΑΧΕΣ V

- νευραλγια τριδυμου=tic doulourex----ιδιοπαθης/εκτατικη αρτηρια/σκληρυνση κατά πλακας/ογκοι οπισθιου κρανιακου βοθρου/υδροκεφαλος/στενωση υδραγωγου/ανευρυσμα βασικης αρτηριας/μη ειδικη φλεγμονη μηνοειδους η γασεριου γαγγλιου/μη εφαρμογη ανω και κατω οδοντων/ισχαιμια του τριδυμου/δυσλειτουργια ενδοαξονικης πορειας τριδυμου
- ερπης μηνοειδους η γασσεριου γαγγλιου(V1-HZ)
- νευροπαθεια του τριδυμου---ιδιοπαθης/σκληροδερμα/συστηματικος ερυθματωδης λυκος/Sjogren/μικτη νοσος κολαγονου/κληρονομικη αμυλοειδωση τυπου IV(Meretoja)/ρινοφαρυγγικο καρκινωμα/ογκος CPA(ακουστικο νευρινωμα/ μηνιγγιωμα/δερμοειδες/ μετασταση)/ MS/ συφιλις/επιχειλιος ερπης/σηψις οδοντος/θεραπεια οδοντος / παραρρινοκολπιτιδα
- βολβομασητηριος ημισπασμος/μυοαρρυθμια(PPRF-κινητικος πυρην V)- νοσος Whipple(tropheryma whippelli)



# ΠΡΟΣΩΠΙΚΟ ΝΕΥΡΟ

- Branchial motor
- Visceral motor
- Special sensory
- General sensory

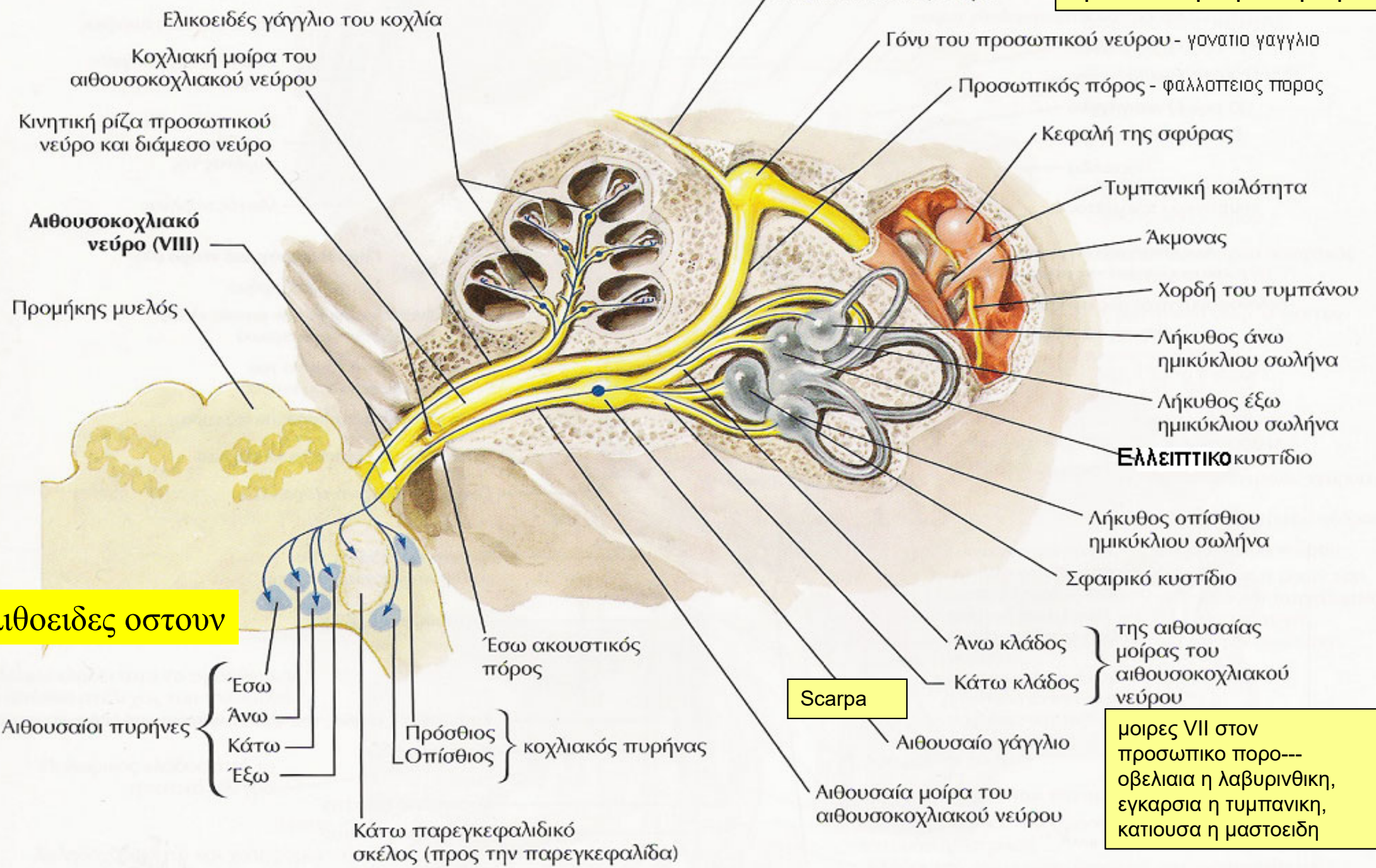




Ο εσω ακουστικός πορος ληγει στο αιθουσιαίο γάγγλιο/Scarpa, ακολουθεί ο φαλλοπιανός/προσωπικός πορος

μείζον επιπολής λιθοειδές ν

εξω γονυ—  
οβελιαία/εγκαρσία μοίρα




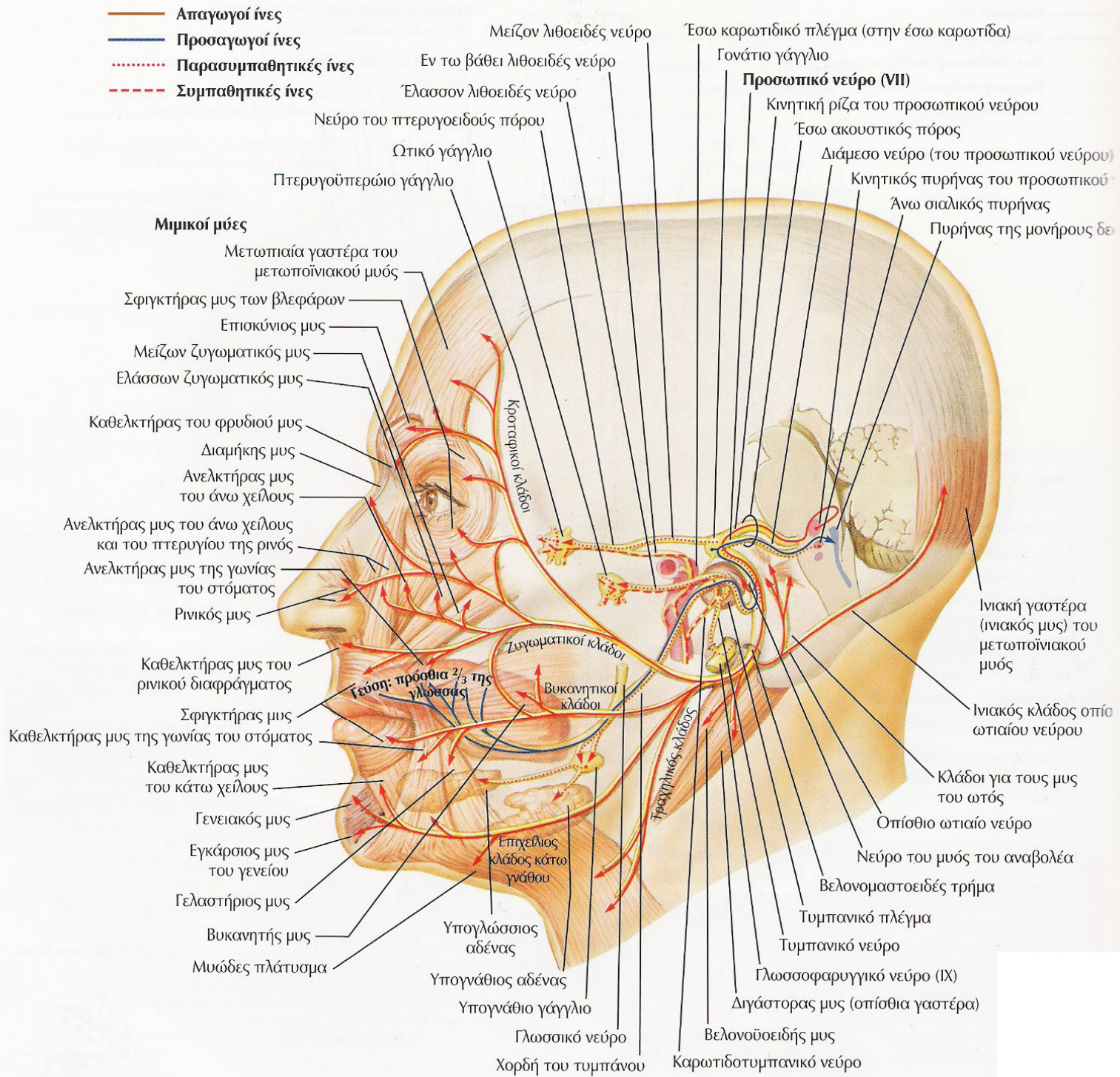
λιθοειδές οστού

μοίρες VII στον προσωπικό πορο—  
οβελιαία η λαβυρινθική,  
εγκαρσία η τυμπανική,  
κατιούσα η μαστοειδή


# ΠΡΟΣΩΠΙΚΟ ΝΕΥΡΟ

- γονατιο γαγγλιο
- ΚΙΝΗΤΙΚΗ ΜΟΙΡΑ---ΚΙΝΗΤΙΚΗ ΕΝΝΕΥΡΩΣΗ ΠΡΟΣΩΠΟΥ
- μυς αναβολεως (κίνητικη μοιρα)
- παρασυμπαθητικη μοιρα(διαμεσο ν / Wrisberg -παραγωγη δακρυος-σιελου)
- αισθητικη μοιρα(διαμεσο ν/ Wrisberg -τυμπανο – V/VII/IX/X)
- γευστικη μοιρα(διαμεσο ν / Wrisberg)





# βελονομαστοειδες τρήμα



# ΜΥΕΣ ΕΝΝΕΥΡΟΥΜΕΝΟΙ ΑΠΟ VII

- ΜΙΜΙΚΟΙ ΜΥΕΣ ΠΡΟΣΩΠΟΥ
- σφιγκτήρας στοματος-συγκλειση στοματικής σχισμης
- σφιγκτήρας βλεφαρων-συγκλειση βλεφαρων
- ΕΠΙΣΚΥΝΙΟΣ ΜΥΣ-συνελκει τους οφρεις
- ΠΥΡΑΜΟΕΙΔΗΣ ΜΥΣ-καθελκει το δερμα του μεσοφρυου
- ΤΕΤΡΑΓΩΝΟΣ ΜΥΣ ΑΝΩ ΧΕΙΛΟΥΣ(ανελκτηρας μυσ ανω χειλους και πτερυγιου ρινος/ανελκτηρας μυσ ανω χειλους/ελαστων ζυγωματικος)-ανασπαση ανω χειλους
- ΚΥΝΙΚΟΣ=ανελκτηρας γωνιας στοματος(ανω και εσω)/ αποκαλυψη κυνοδοντα
- ΤΟΜΙΚΟΙ ΜΥΕΣ(ανω-κατω)-προταση χειλων/θηλασμος/ ασπασμος

# ΜΥΕΣ ΕΝΝΕΥΡΟΥΜΕΝΟΙ ΑΠΌ VII

- ΜΙΜΙΚΟΙ ΜΥΕΣ ΠΡΟΣΩΠΟΥ
- βυκανητης μυς-εξωθηση αερα επι διατεταμενου με αερα στοματος/σφυριγμα/σαλπιση πνευστων οργανων
- γενειακος=ανελκτηρ γενειου
- γελαστηριος-ελξη γωνιας στοματος προς τα πισω/γελωτας
- μετωπονιακος η επικρανιος(μετωπιαιος/ ινιακος/ επικρανιος απονευρωση)-ανασπαση οφρεων/εγκαρσια ρυτιδωση μετωπου
- μειζων ζυγωματικος-ελξη γωνιας στοματος ανω και εξω
- παρειακος μυς-μειξη με μειζονα και ελασσονα ζυγωματικο και ανελκτηρα μυ ανω χειλους
- τριγωνος μυς-ελξη γωνιας στοματος κατω και εξω

# ΜΥΕΣ ΕΝΝΕΥΡΟΥΜΕΝΟΙ ΑΠΟ VII

- ΜΙΜΙΚΟΙ ΜΥΕΣ ΠΡΟΣΩΠΟΥ
- τετραγωνος μυς κατω χειλους=καθελκτηρας μυς κατω χειλους
- ρινικος μυς-καθελξη ρινος και στενωση μυκτηρων
- καθελκτηρας μυς διαφραγματος ρινος-διευρυνση μυκτηρων
- προσθιος ωτιαιος-προσθια ελξη πτερυγιου ωτος
- ανω ωτιαιος-ανω ελξη πτερυγιου ωτος
- οπισθιος ωτιαιος-οπισθια ελξη πτερυγιου ωτος
- κροταφοβρεγματικός-μειξη με προσθιο και ανω ωτιαιο και μετωπονιακο

# ΜΥΕΣ ΕΝΝΕΥΡΟΥΜΕΝΟΙ ΑΠΟ VII

- ΜΙΜΙΚΟΙ ΜΥΕΣ ΠΡΟΣΩΠΟΥ
- μείζον μ. ελικος πτερυγίου ωτος-;
- ελασσον μ. ελικος πτερυγίου ωτος-;
- μυς του τραγου-;
- μυωδες πλατυσμα -ρυτιδωση δερματος τραχηλου εγκαρσιως(ενιοτε)
- ΜΥΕΣ ΑΝΩΘΕΝ ΥΟΕΙΔΟΥΣ ΟΣΤΟΥ
  - διγαστρω κατω γναθου-προσθια γαστερα(V3)/οπισθια γαστερα(VII)
  - βελονουοειδης- (VII)
  - γναθουοειδης-(V3)
  - γενειουοειδης-(XII/αυχενικο πλεγμα)
- ΜΥΕΣ ΚΑΤΩΘΕΝ ΥΟΕΙΔΟΥΣ ΟΣΤΟΥ
  - στερνουοειδης-αγκυλη υπογλωσσιου
  - ωμουοειδης-αγκυλη υπογλωσσιου
  - στερνοθυροοειδης-αγκυλη υπογλωσσιου
  - θυρουοειδης-(XII)



# ΜΥΣ ΤΟΥ ΑΝΑΒΟΛΕΩΣ

- κινητική μοιρα-αντανεκλαστικό
- δυνατός ηχος---VIII ν- -συσπαση μος του αναβολεως(VII ν)/αποσπαση του αναβολεως από την ωοειδη θυριδα --συσπαση τεινοντα το τυμπανο μ(V ν)/προς τα εσω κινηση σφυρας και συσπαση τυμπανου(ελαττωση δυνατοτητας ταλαντωσης)---αναχαιτιση της αερινης αγωγιμοτητας
- το αντανεκλαστικό λαμβανει χωρα αμφοτεροπλευρα ταυτοχρονως
- συμπλεγμα ανω ελαιας



# ΠΑΡΑΣΥΜΠΑΘΗΤΙΚΗ ΜΟΙΡΑ

- **δακρυϊκος πυρην** (δεχεται ωσεις από προσθιο υποθαλαμο με διαχυτες δεσμιδες-εκκριση δακρυος)
- **διαμεσο νευρο/ Wrisberg**(από στελεχος στο γονατιο γαγγλιο)
- **γονατιο γαγγλιο**
- **μειζον επιπολης λιθοειδες νευρο**(ενουται μετα του εν τω βαθει λιθοειδους νευρου του συμπαθητικου πλεγματος της εσω καρωτιδας από εξω διαμεσο πυρηνα του NM, ο οποιος δεχεται ωσεις από οπισθιο υποθαλαμο με δεσμιδα Lorente de No-μεταβολη διαμετρου αγγειων δακρυϊκου αδενα)
- **νευρο του πτερυγοειδους πορου η νευρο του Vidi**
- **σφηνουπερωιο η πτερυγουπερωιο γαγγλιο**
  - ρινικοι και υπερωιοι αδενες
  - δευτερο και πρωτο κλαδο τριδυμου ν.-δακρυϊκος αδην

# ΠΑΡΑΣΥΜΠΑΘΗΤΙΚΗ ΜΟΙΡΑ

- **ανω σιαλικος πυρην** (δεχεται ωσεις από προσθιο υποθαλαμο με διαχυτες δεσμιδες)
- διαμεσο νευρο/ Wrisberg(από στελεχος στο γονατιο γαγγλιο)
- γονατιο γαγγλιο
- κινητικη μοιρα προσωπικου ν.
- προ βελονομαστοειδους τρηματος στην χορδη τυμπανου
- γλωσσικο ν. τριδυμου ν.
- ανω σιαλικος πυρην---υπογναθιος και υπογλωσσιος σιελογονος αδην(δυνατον μετα αναστομωσης του γονατιου γαγγλιου προς ελασσον επιπολης λιθοειδες ν(IX) να καταληξει στην παρωτιδα)

# ΑΙΣΘΗΤΙΚΗ ΜΟΙΡΑ

- ζωνη Ramsay και Hunt στο τυμπανο-V/VII/IX/X
- αισθητικό νευρο του εξω ακουστικού πορου αφου αναστομωθει περιφερικα με τον ωτιαιο κλαδο του πνευμονογαστρικου νευρου
- προ(κεντρικότερα) βελονομαστοειδους τρηματος----κινητικη μοιρα προσωπικου ν.
- γονατιο γαγγλιο
- διαμεσο ν/Wrisberg (από γονατιο γαγγλιο στο στελεχος)
- νωτιαια δεσμις τριδυμου ν(αλγος, θερμοκρασια)---V/VII/IX/X

# ΓΕΥΣΤΙΚΗ ΜΟΙΡΑ

- γευστικοί καλυκείς γλωσσας (γλωσσουπερρωια πτυχη, επιγλωττις και γλωσσοεπιγλωτιδικο βοθριο, προσθιο τμημα μαλθακης υπερωας)
- αναφορικά με το VII νευρο
- γευση δυο προσθιων τριτημοριων γλωσσας
- γλωσσικο νευρο τριτου κλαδου τριδυμου (V)
- χορδη τυμπανου (V-VII)
- προ(κεντρικότερα) βελονομαστοειδους τρηματος--κινητικη μοιρα προσωπικου ν. (VII)
- γονατιο γαγγλιο (VII)
- διαμεσο ν/ Wrisberg (από γονατιο γαγγλιο στο στελεχος) (VII)
- NTS-VIII/IX/X ν

# ΕΞΕΤΑΣΗ VII

- κινήτικη μοίρα
- μυς αναβολεως(ανω ελαια)
- παρασυμπαθητικη μοίρα--(**δακρυ**)αμμωνια/αλκοολη/οσμη οξεων(μη επιτρεπτες οσμες)-(**σιελος**)λεμονι
- αισθητικη μοίρα (τυμπανο – V/VII/IX/X)
- γευση-γλυκο/αλμυρο/ξυνο/umami/? γλυκοξυνο



# ΑΚΟΥΣΤΙΚΟ ΝΕΥΡΟ

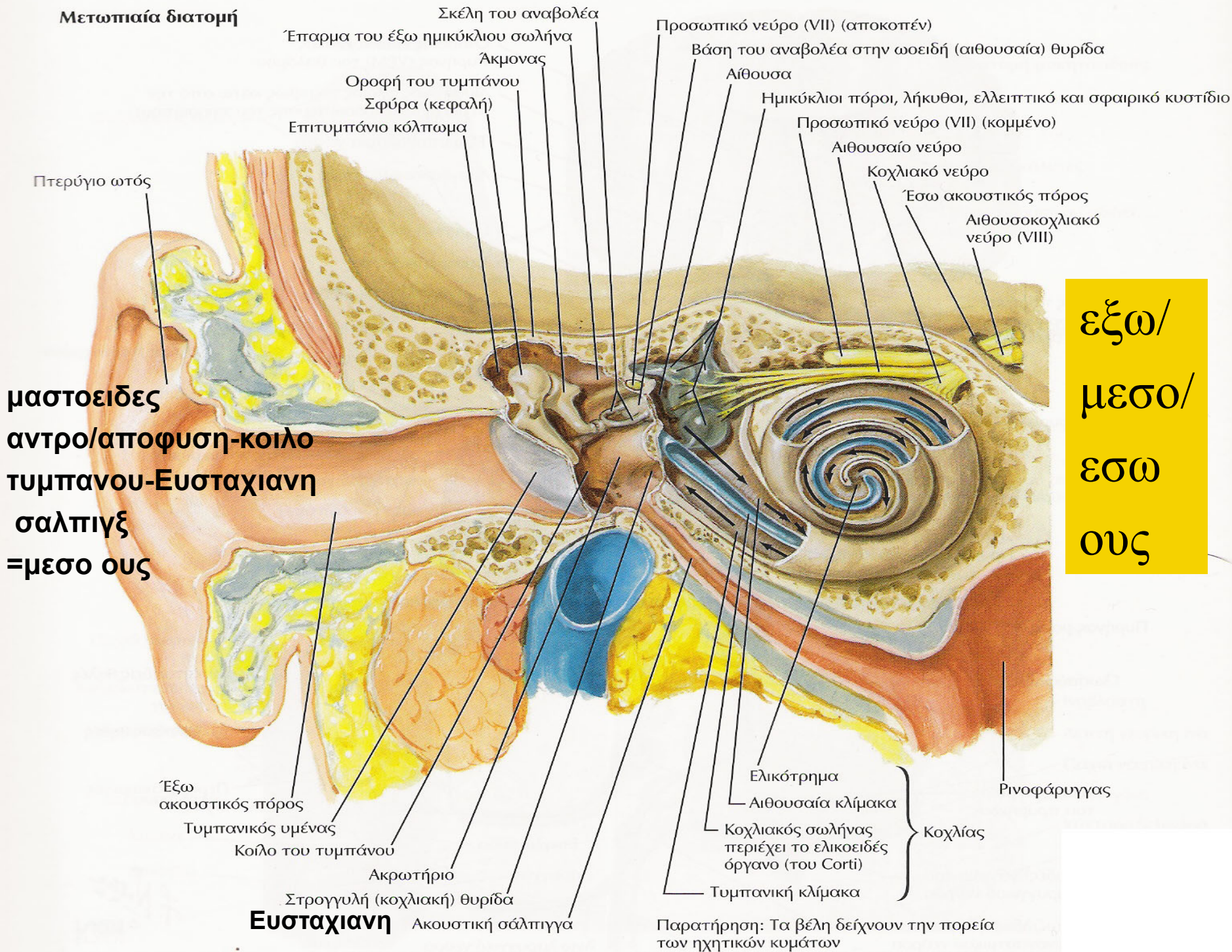




# ΚΟΧΛΙΑΚΟ ΝΕΥΡΟ

## ΑΚΟΗ/ΕΝΤΟΠΙΣΗ ΗΧΟΥ

**Μετωπιαία διατομή**

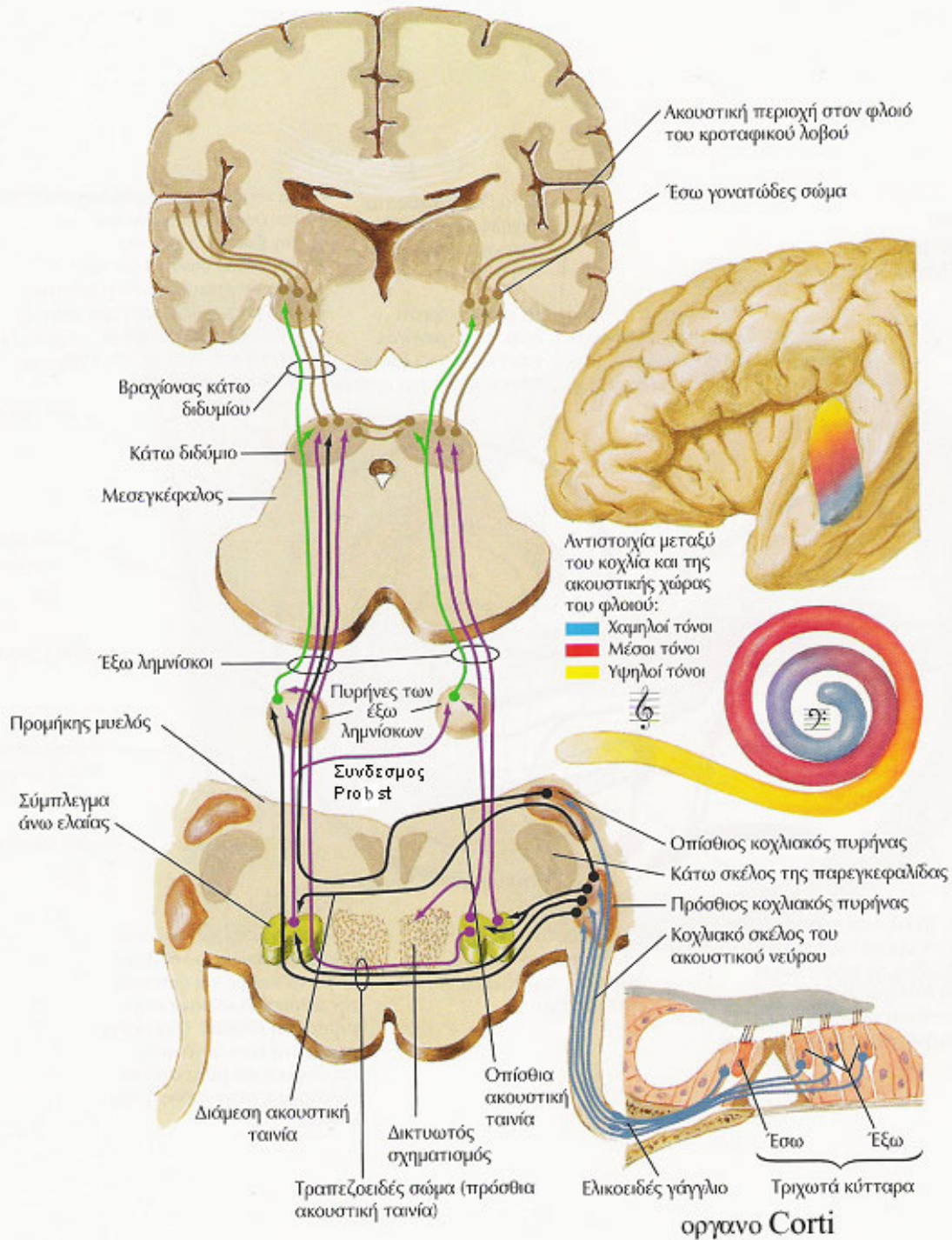


**μαστοειδης  
 αντρο/αποφυση-κοιλο  
 τυμπανου-Ευσταχιανη  
 σαλπιδξ  
 =μεσο ους**

**εξω/  
 μεσο/  
 εσω  
 ους**

Παρατήρηση: Τα βέλη δείχνουν την πορεία των ηχητικών κυμάτων





εγκαρσιες ελικες Heschl-  
περιοχη 41 κατά Brodmann

συνειρμικες περιοχες  
(περιοχες 42/22 κατά  
Brodmann)-ισως και 40

(18)200 Hz-20000 Hz

εσω γωνιατωδη σωματα→εσω καψα  
→ακουστικη ακτινοβολια → ακουστικος  
φλοιος

συνδεσμος οπισθιων διδυμιων

# ΛΕΙΤΟΥΡΓΙΑ ΚΟΧΛΙΑΚΟΥ ΝΕΥΡΟΥ

- ακοη(αντιστοιχη ανοδος-εξω λημνισκος)
- εντοπιση ηχου(συστοιχη ανοδος-εξω λημνισκος)
  
- ΑΝΤΙΛΗΨΗ ΗΧΗΤΙΚΟΥ ΕΡΕΘΙΣΜΑΤΟΣ
  - αριστερος κροταφικος λοβος-αντιληψη απλου ηχου(και ηχου του λογου)
  - δεξιος κροταφικος λοβος-αντιληψη του ηχου μη σχετιζομενου με τον λογο όπως η αντιληψη μουσικης επι μη μουσικων(επι μουσικων μεταθεση του κεντρου στον αριστερο κροταφικο λοβο)

# ΕΞΕΤΑΣΗ ΚΟΧΛΙΑΚΟΥ ΝΕΥΡΟΥ

- αερινή οδος-ψιθυρισμα/τριβη δακτυλων
- οστεινή οδος-δοκιμασια Schwabach
- αερινή και οστεινή οδος-δοκιμασια Rinne/Weber

# ΜΥΣ ΤΟΥ ΑΝΑΒΟΛΕΩΣ

- κινητική μοιρα-αντανεκλαστικό
- δυνατός ηχος---VIII ν- -συσπαση μος του αναβολεως(VII ν)/απποσπαση του αναβολεως από την ωοειδη θυριδα --συσπαση τεινοντα το τυμπανο μ(V ν)/προς τα εσω κινηση σφυρας και συσπαση τυμπανου(ελαττωση δυνατοτητας ταλαντωσης)---αναχαιτιση της αερινης αγωγιμοτητας
- το αντανεκλαστικό λαμβανει χωρα αμφοτεροπλευρα ταυτοχρονωσ
- συμπλεγμα ανω ελαιας



# ΔΙΑΤΑΡΑΧΕΣ ΚΟΧΛΙΑΚΟΥ ΝΕΥΡΟΥ

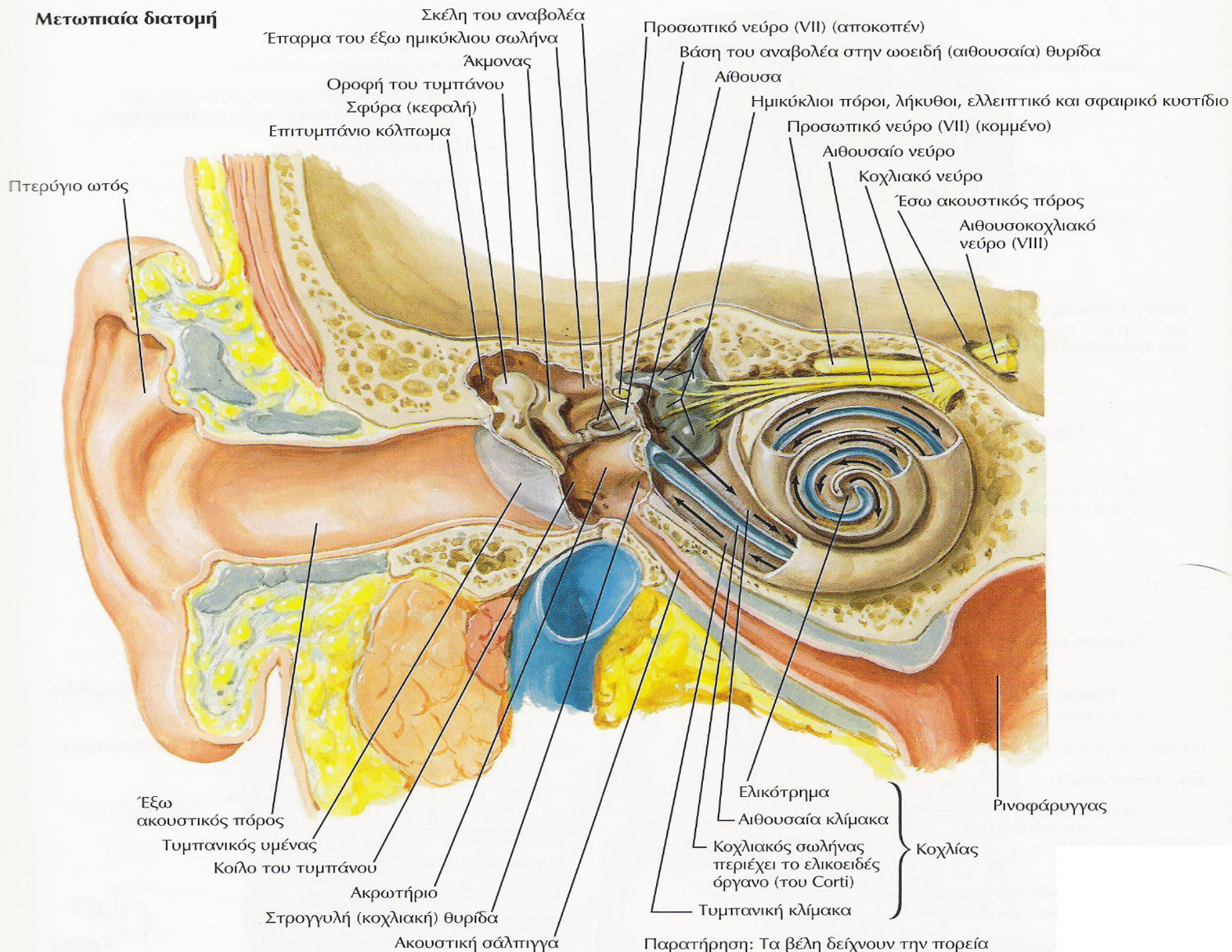
- εμβοες-παθολογικοί ηχοι
- βαρικοια(κωφωση)---  
αγωγιμοτητας/αντιληψης(νευροαισθητηριακη)
- συνδρομο CPA



# ΑΙΘΟΥΣΙΑΙΟ ΝΕΥΡΟ

## ΣΤΑΤΙΚΗ ΚΑΙ ΚΙΝΗΤΙΚΗ ΙΣΟΡΡΟΠΙΑ

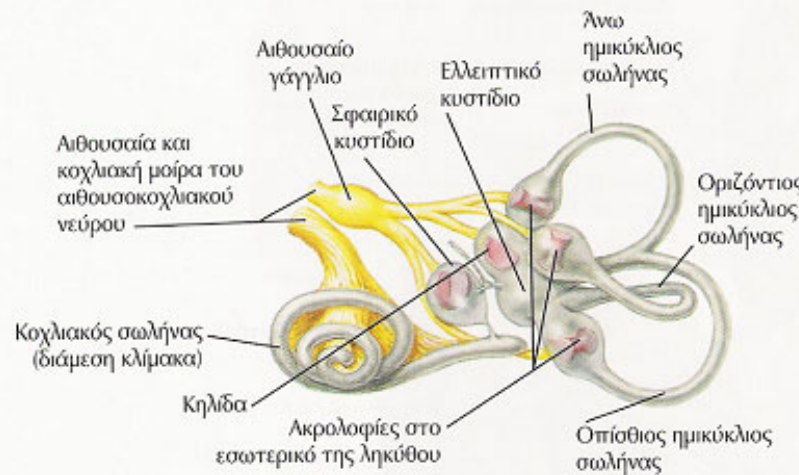
# Μετωπιαία διατομή



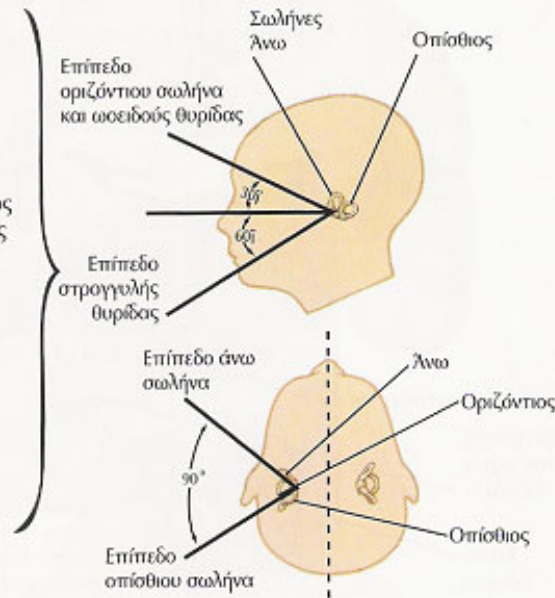
Παρατήρηση: Τα βέλη δείχνουν την πορεία των ηχητικών κυμάτων



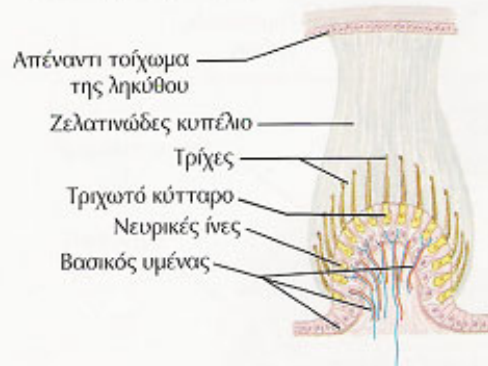
### A. Υμενώδης λαβύρινθος



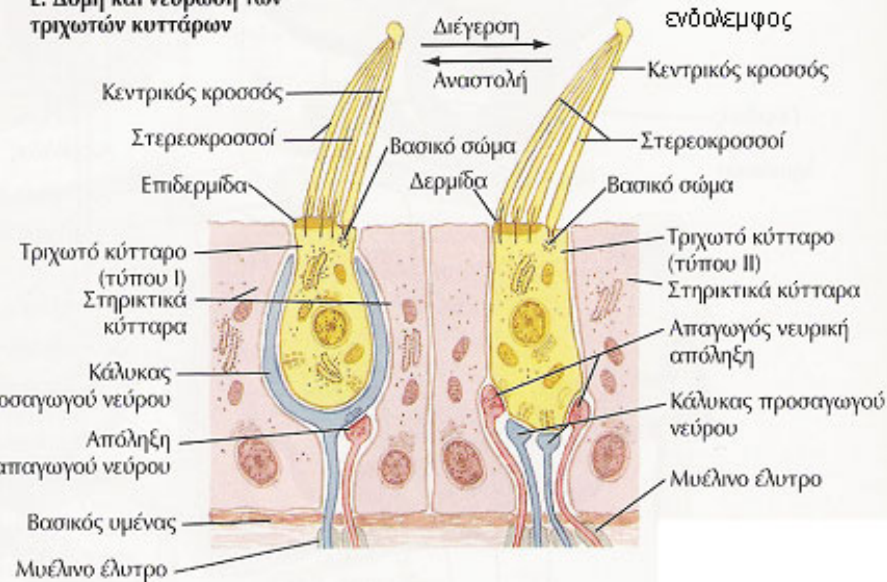
### B. Εντόπιση στη βάση του κρανίου



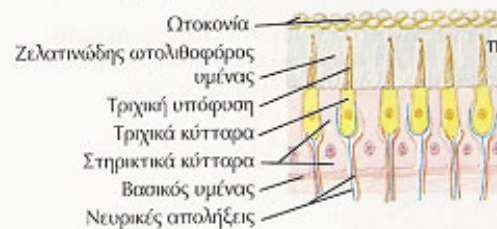### Γ. Διατομή ακρολοφίας



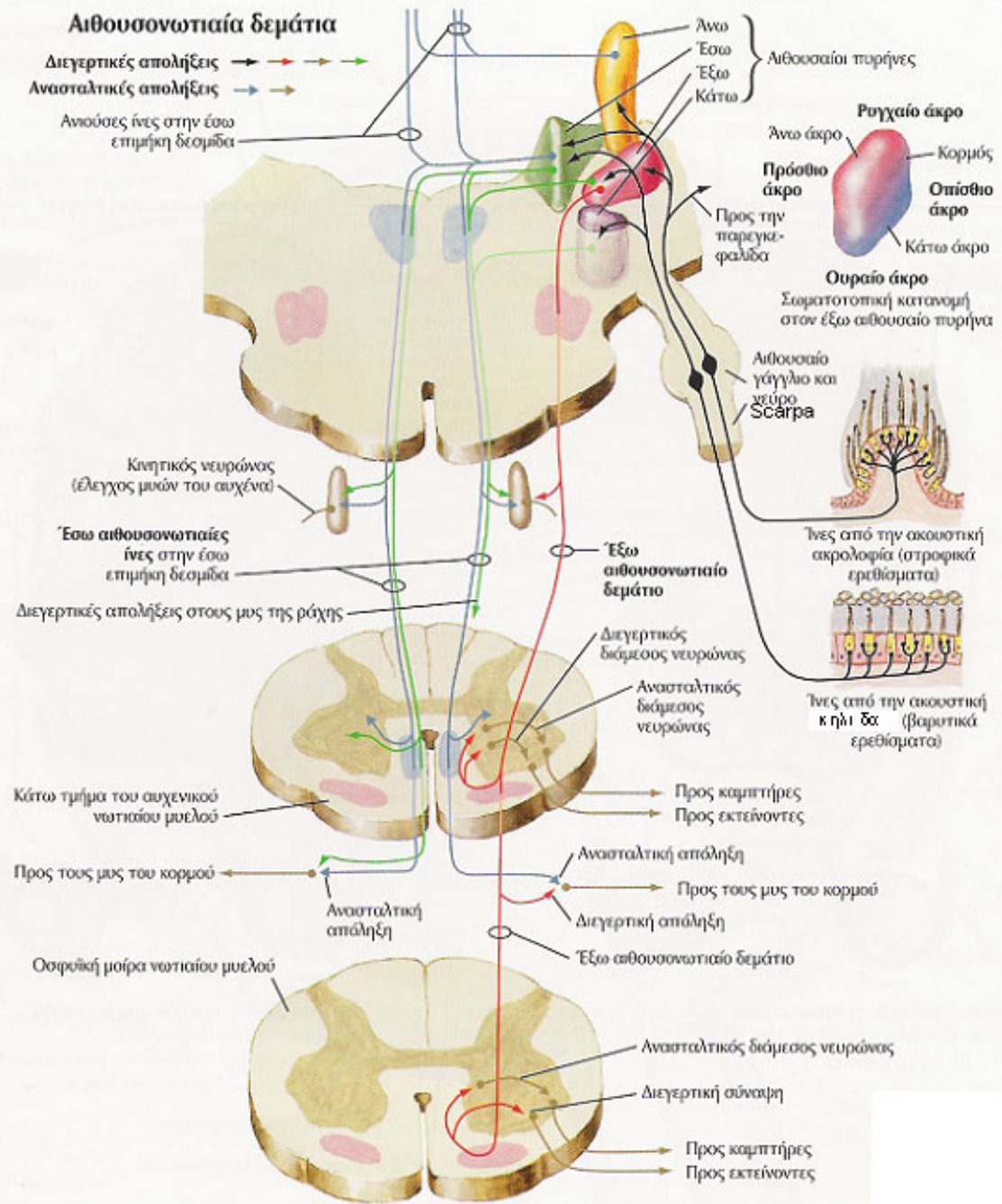
### Ε. Δομή και νεύρωση των τριχωτών κυττάρων



### Δ. Διατομή κηλίδας



- ληκυθο ημικυκλιων σωληνων-ακρολοφια
- σφαιρικο και ελλειπτικο κυστιδιο(αιθουσα)-κηλιδα



**ΑΙΘΟΥΣΙΑΙΟΙ ΠΥΡΗΝΕΣ**

- ανω/Bechterew
- ΚΑΤΩ
- εξω/Deiters
- εσω/Schwalbe

# ΛΑΒΥΡΙΝΘΟΣ

- **εσω ους** = **λαβυρινθος** + **εσω ακουστικος πορος**
- **λαβυρινθος** = **κοχλιας**+ **συνδετικος πορος** + **αιθουσα** (**σφαιρικο κυστιδιο** και **ελλειπτικο κυστιδιο** μετα του **σφαιρικοελλειπτικου πορου**)+ **υδραγωγος αιθουσας** (συνεχιση του σφαιρικοελλειπτικου κυστιδιου ητοι ενδολεμφικος σωληνας και εν συνεχεια ενδολεμφικος θυλακας) + **ημικυκλιοι σωληνες**
- **ημικυκλιοι σωληνες** (**ανω η προσθιος/εξω η πλαγιος η οριζοντιος/οπισθιος**)
- **λαβυρινθος**=**οστεινος-υμενωδης**
- **περιλεμφος**=υγρο μεταξυ οστεινου και υμενωδους λαβυρινθου περιεχον κυριως **Na/Ca** και λιγο **K**
- **ενδολεμφος**=υγρο εντος υμενωδους λαβυρινθου περιεχον κυριως **K** και λιγο **Na/Ca**
- **ωσειδης η αιθουσιαια θυριδα** και **στρογγυλη η κοχλιακη θυριδα** ---επαφη μεταξυ **εσω και μεσου ωτος**



# ΔΙΑΣΥΝΔΕΣΕΙΣ ΑΙΘΟΥΣΙΑΙΩΝ ΠΥΡΗΝΩΝ

- πυρηνες οφθαλμοκινητικων νευρων
- παρεγκεφαλις
- προσθια κερατα νωτιαιου μυελου
- φλοιος εγκεφαλου

# ΕΞΕΤΑΣΗ ΑΙΘΟΥΣΙΑΙΟΥ ΝΕΥΡΟΥ

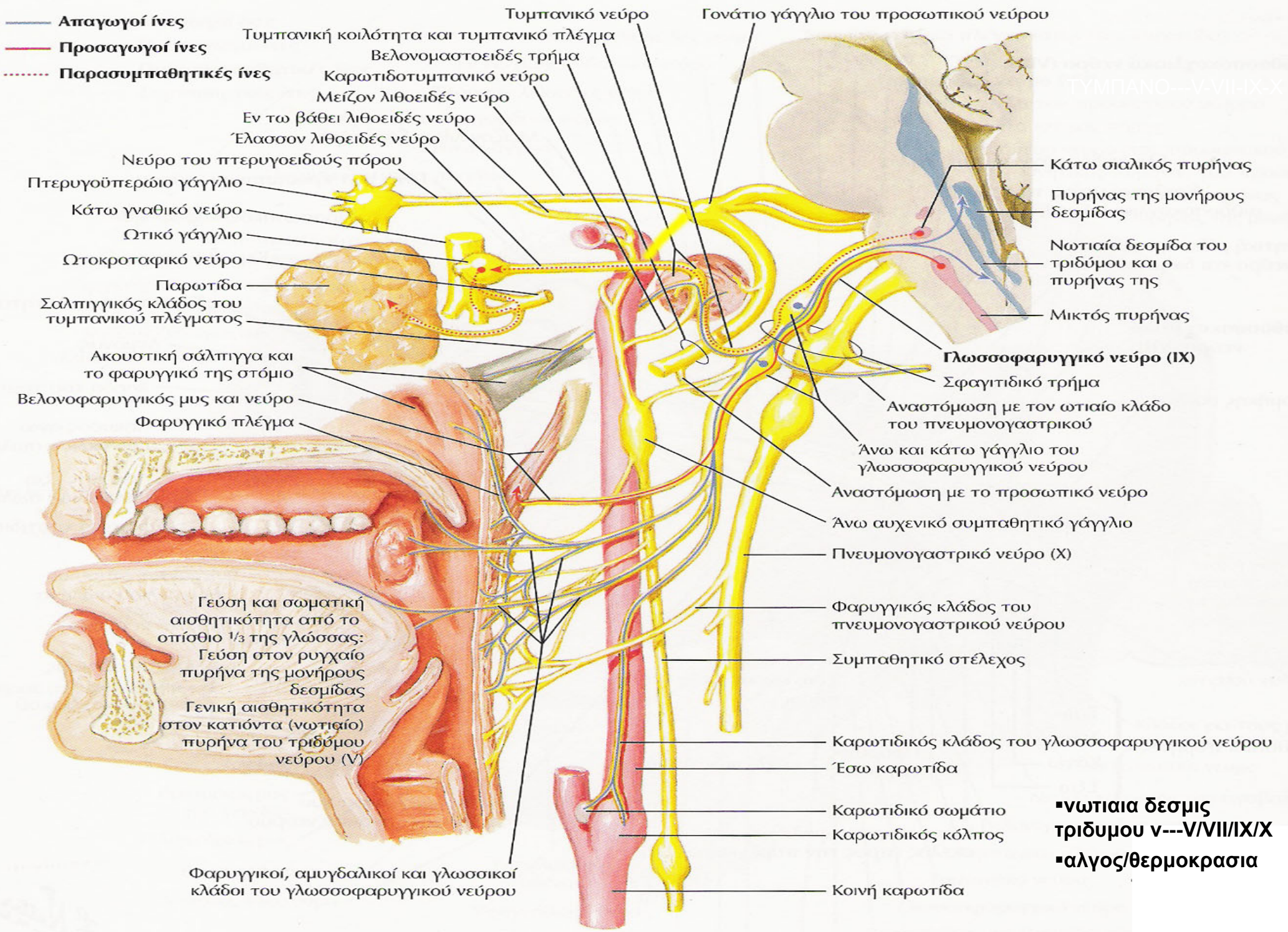
- νυσταγμος
- δοκιμασια Dix-Hallpike---νυσταγμο(με καθυστερηση, εξαντληση και εμετο στη περιφερικη βλαβη)
- ελευθερη/επιτηδευμενη βαδιση-δοκιμασια Babinski/Weil-βαδιση σημειωτων (Unterberger)
- δοκιμασια Romberg---παρεγκεφαλις-αιθουσα-οπισθιες δεσμες-θαλαμος
- προταση χεριων(ανω ακρο βαινει ανω και εξω)
- δοκιμασια καταδειξης των δακτυλων κατά Barany(παρεκλιση ανω και εξω)
- δοκιμασια με περιστροφη κατά Barany(καταργηση νυσταγμου σε περιφερικη βλαβη)
- διακλυσμος-οφθαλμοκεφαλικο
  - αιθουσο-οφθαλμικα-αιθουσοοφθαλμικο

# ΔΙΑΤΑΡΑΧΕΣ ΑΙΘΟΥΣΙΑΙΟΥ ΝΕΥΡΟΥ

- αιθουσιαία νευρωνιτιδα
- νευροινωματωση II
- νευρινωμα VIII ν.
- συνδρομο CPA
  
- **ΦΑΙΝΟΜΕΝΟ TULLIO**---συρριγιο(από τραυμα πιεσης κατά τις καταδυσεις η πτησεις, χειρουργειο, συφιλιδα, νοσο Lyme) προς το εσω ους επιτρεπον την αμεση επικοινωνια μεσου ωτος με αιθουσα(ηχος η φαρνισμα η καταπτωση η ανασηκωση αντικειμενων προκαλων ιλλιγγο, ζαλη, ναυτια, νυσταγμο)(sound producing vestibular symptoms)



# ΓΛΩΣΣΟΦΑΡΥΓΓΙΚΟ ΝΕΥΡΟ



▪νωτιαια δεσμις τριδυμου v---V/VII/IX/X  
 ▪αλγος/θερμοκρασια



# ΠΥΡΗΝΕΣ IX

- κοιλιακος η μικτος πυρην X-σωματοκινητικη μοιρα η ειδικη σπλαγχοκινητικη μοιρα-IX/X/XI(προμηκικη μοιρα)-  
---βελονοφαρυγγικος μυς
- πυρην νωτιαιας δεσμιδας τριδυμου-σωματοαισθητικη μοιρα-V/VII/IX/X-τυμπανο
- NTS – DVN(αισθητικος)-γευστικη/σπλαγχοαισθητικη μοιρα-VII/IX/X
- κατω σιαλικος πυρην(παρασυμπαθητικος πυρην)-εκκριτικη μοιρα/παρωτις



# ΕΞΕΤΑΣΗ-ΑΝΤΑΝΑΚΛΑΣΤΙΚΑ ΤΟΥ ΓΛΩΣΣΟΦΑΡΥΓΓΙΚΟΥ ΝΕΥΡΟΥ

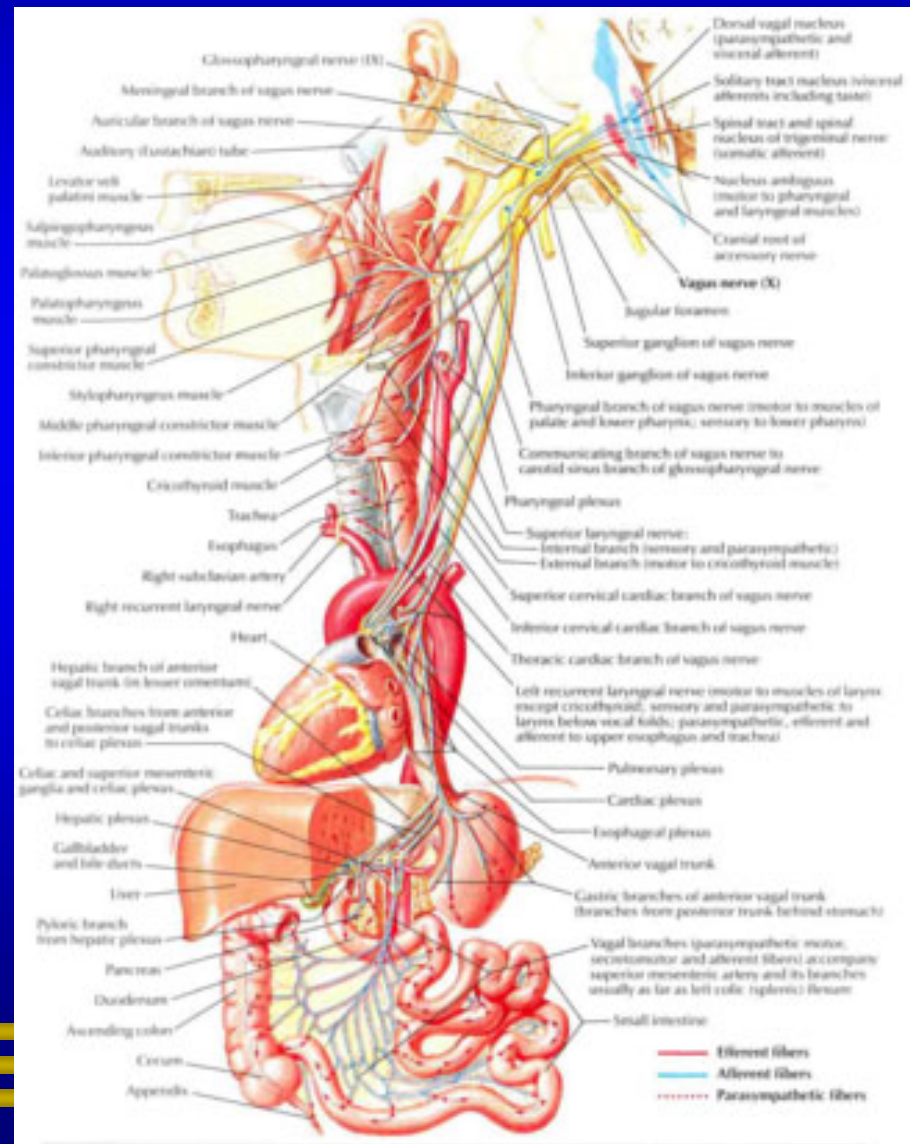
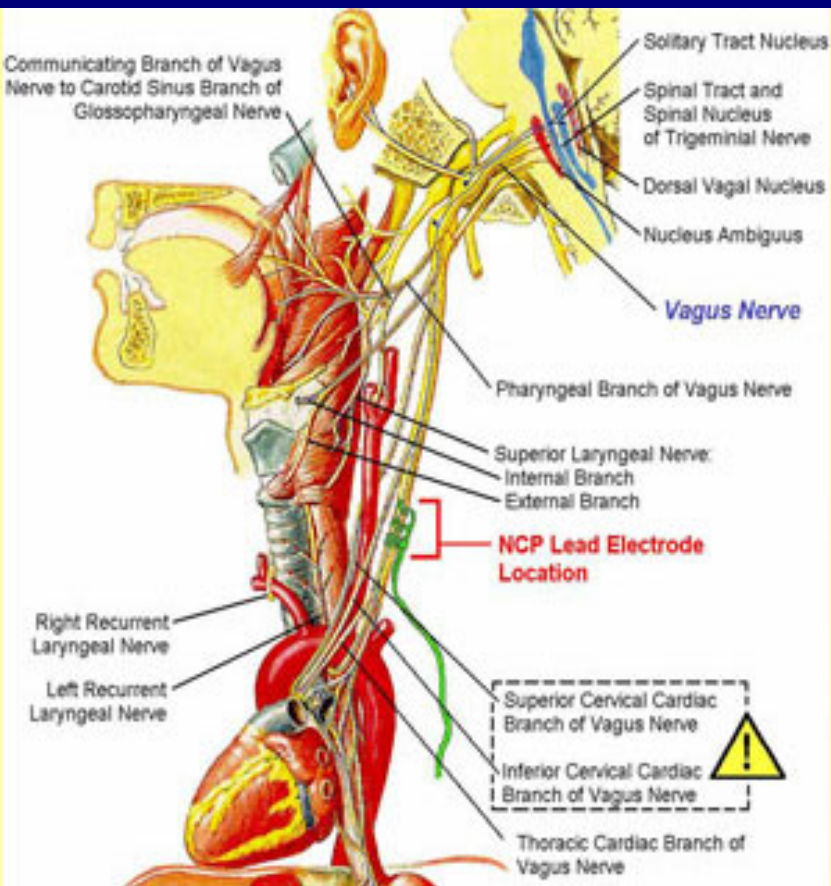
- εκκρίσεως σιελου (VII/IX-VII/IX/συμπαθητικο)-λεμονι
- γευση-πικρο
- καταποσης (IX-V/VIII/IX/X/XII)
- φωνηση(v/VIII/IX/X/XII)
- φαρυγγος (IX/X-IX/X)
- καρωτιδικου κολπου (IX/X-συμπαθητικο/X) (↓ HR ECG)

# ΔΙΑΤΑΡΑΧΕΣ IX

- νευραλγια IX(αλγος φαρυγγος επι καταπτωσης με αντανακλαση στο αυτι)
- Wallenberg,Vernet,Collet-Sicard,Villaret-Mackenzie,Collet-Bonnet



# ΠΝΕΥΜΟΝΟΓΑΣΤΡΙΚΟ Η ΠΛΑΝΗΤΙΚΟ ΝΕΥΡΟ



# ΠΥΡΗΝΕΣ Χ

- κοιλιακος η μικτος πυρην Χ-σωματοκινητικη η ειδικη σπλαχνοκινητικη μοιρα-IX/X/XI(προμηκικη μοιρα)
  - κρικοφαρυγγικος μ.(τμημα κατω σφιγκτηρα μ. φαρυγγα)(X-XI)-καταπωση
  - κρικοθυρεοειδη μυ(X)-φωνηση
- ραχιαιος πυρην Χ(κινητικος)-σπλαχνοκινητικη/εκκριτικη μοιρα
- πυρην νωτιαιας δεσμιδας τριδυμου-σωματοαισθητικη μοιρα-V/VII/IX/X-τυμπανο
- NTS – DVN(αισθητικος)-σπλαχνοαισθητικη μοιρα-VII/IX/X
- ? NTS – DVN(αισθητικος)-γευστικη μοιρα-VII/IX/X



# ΕΞΕΤΑΣΗ X

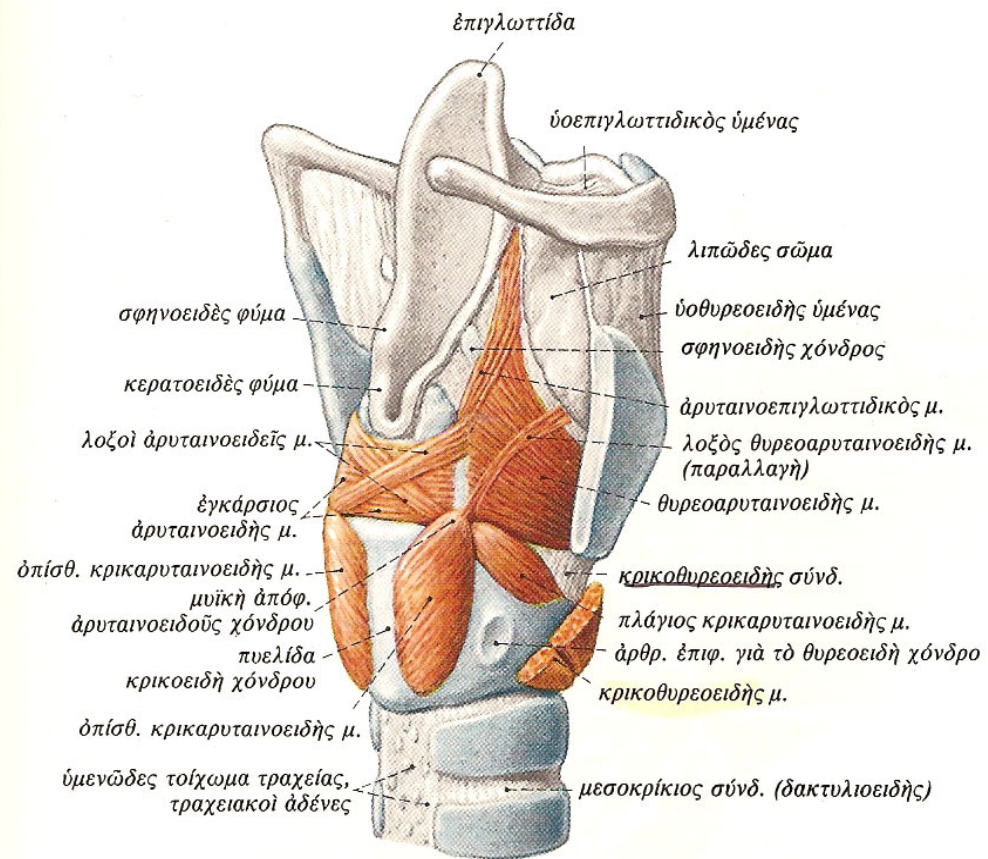
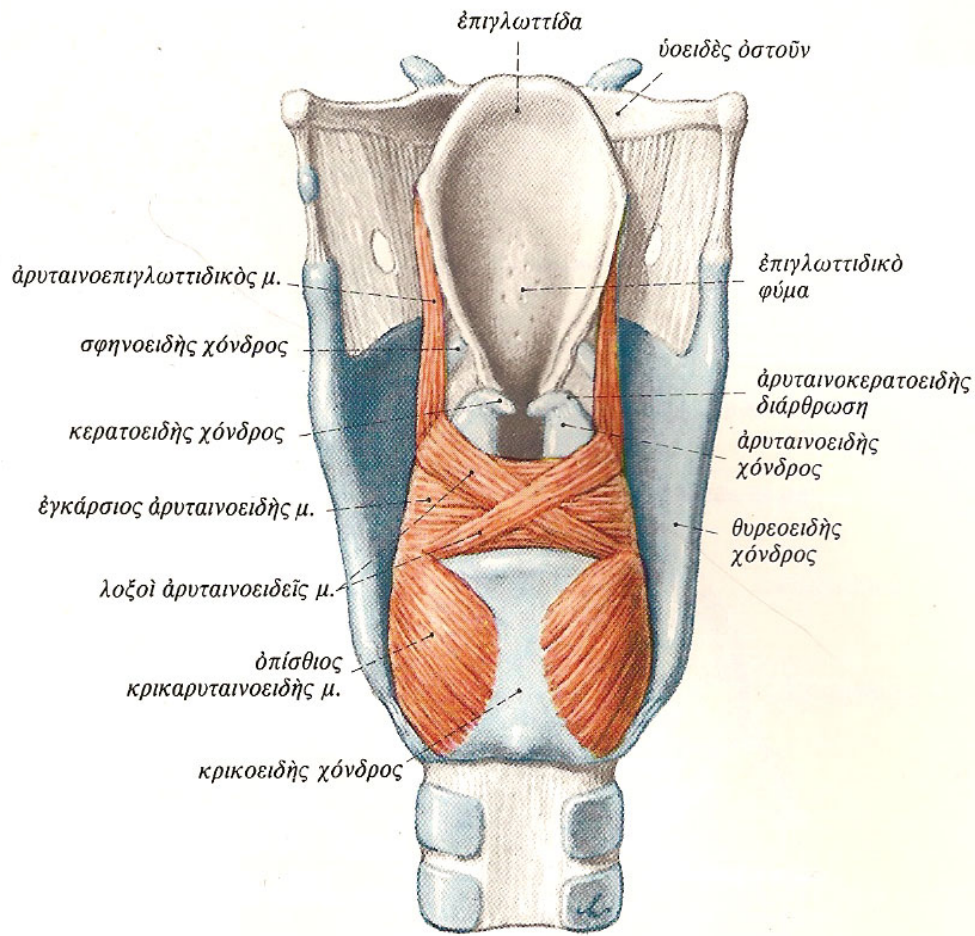
- **φυτικά αντανακλαστικά**---**πίεση καρωτιδικού κολπου**(IX/X-X/συμπαθητικο) (↓ HR ECG)-**δοκιμασία Valsalva** [?μεσοπλευρια ν.(κοιλιακοι και μεσοπλευριοι μυες/XI-συμπαθητικο/X](HR phase II/HR phase IV>1-1,5 EEG)-**πίεσης οφθαλμικών βολβων**(V-X) (↓ HR ECG)
- **καταπνοση** (IX-V/VII/IX/X/XII)
- **φωνηση** (V/VII/IX/X/XII)

# ΔΙΑΤΑΡΑΧΕΣ Χ

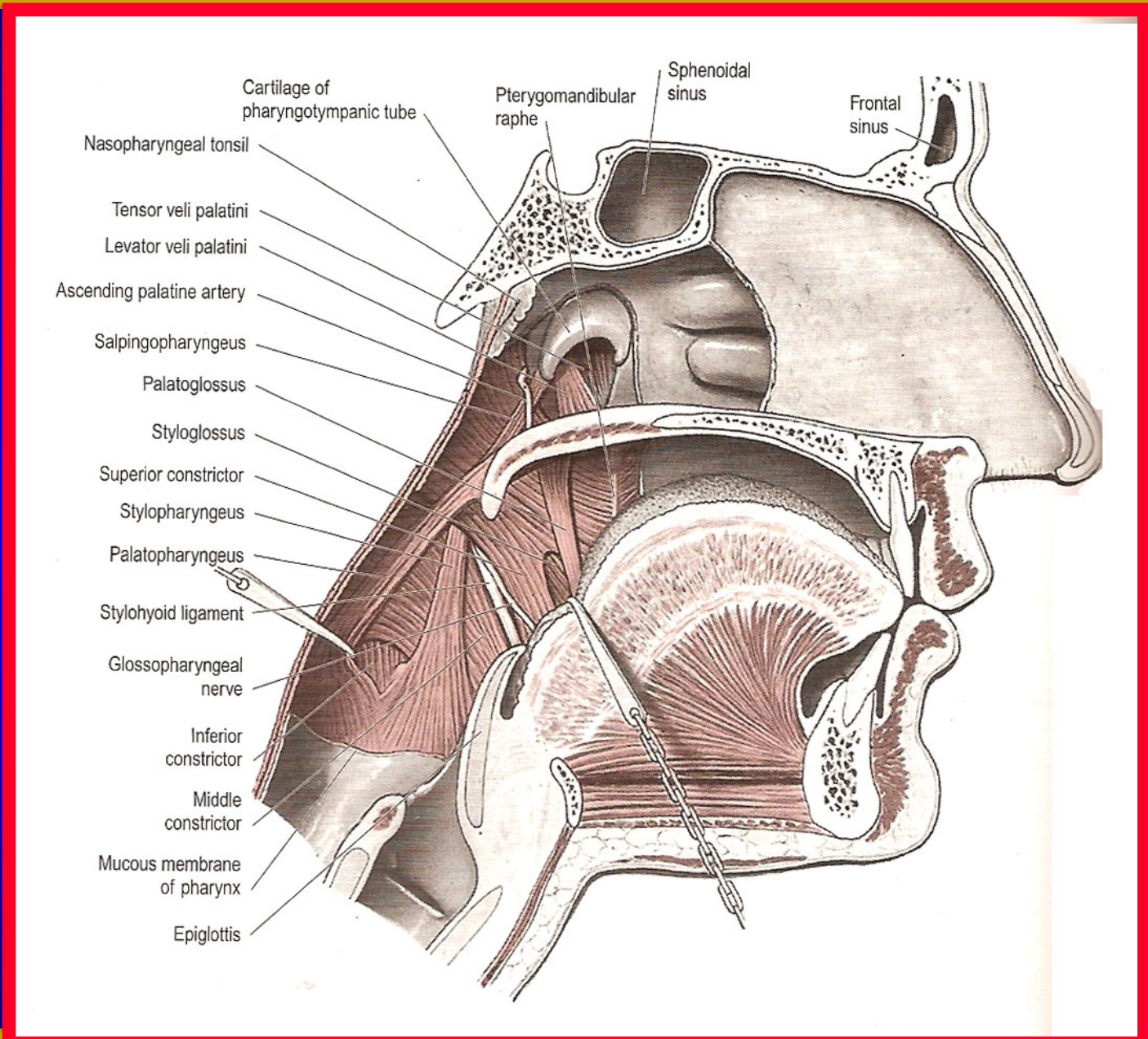
- οπισθιο κρανιακο βοθρο-σφαγιτιδικο τρημα-αυχενα/θωρακα
- συνδρομα---Vernet, Collet-Sicard, Villaret-Mackenzie, Collet-Bonnet, Avellis, Schmidt, Jackson, Tapia

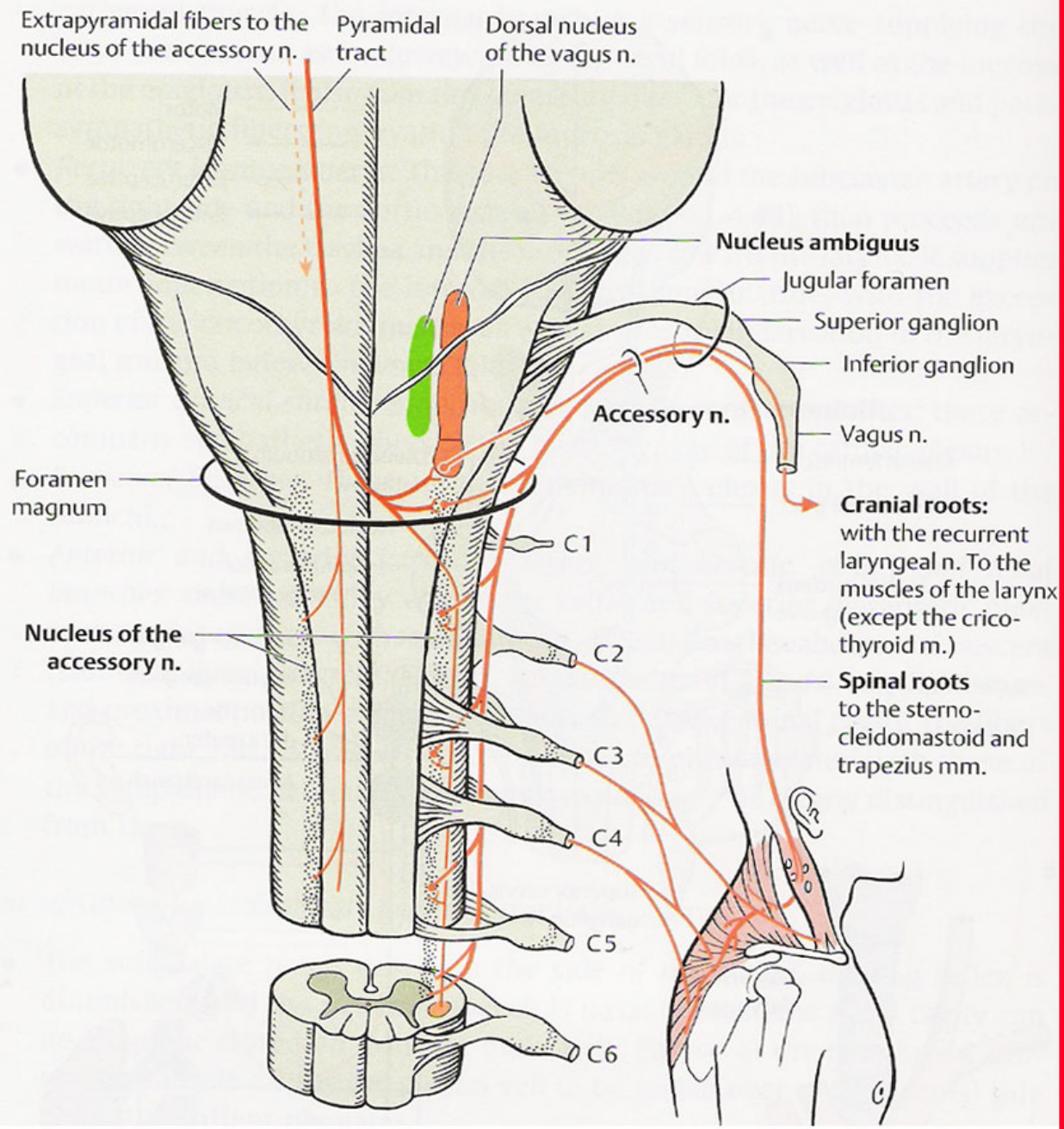


# ΠΑΡΑΠΛΗΡΩΜΑΤΙΚΟ ΝΕΥΡΟ- WILLIS NERVE











# ΚΛΑΔΟΙ ΧΙ

- **εσω**(εκ του μικτού πυρηνος-ενουμενος μετα την εξοδο απο το σφαγιτιδικο τρημα μετα του παλινδρομου λαρυγγικου του Χ-ειδικες σπλαχνοκινητικες ινες)---**εσωτερικοι μυες λαρυγγος πλην του κρικοθυρεοειδους**(ανω λαρυγγικο νευρο του Χ)(λοξος αρυταινοειδης-αρυταινοεπιγλωτιδικος-εγκαρσιος αρυταινοειδης-**οπισθιος κρικοαρυταινοειδης - πλαγιος κρικοαρυταινοειδης - θυρεοαρυταινοειδης-φωνητικος-θυρεοεπιγλωτιδικος**)[οι εξωτερικοι μυες ειναι οι εκ των κατωθεν του υοειδους οστου: θυρεουοειδης/στερνουοειδης/ στερνοθυροειδης και ο κατω σφιγκτηρας φαρυγγος]-**μυες μαλθακης υπερωας πλην διατεινοντος το υπερωιο ιστιο(V3), μερικως ο κρικοφαρυγγικος(X) και βελονοφαρυγγικος(IX)** [ανελκτηρας μαλθακης υπερωας-σταφυλιτης-γλωσσουπερωιος-φαρυγγουπερωιος-ανω/μεσος/κατω σφιγκτηρας (κρικοφαρυγγικος-θυρεοφαρυγγικος) φαρυγγος-σαλπιγγοφαρυγγικος]-**πιθανως καρδιακους κλαδους του Χ**

# ΚΛΑΔΟΙ ΧΙ

- **εξω**(εκ του νωτιαίου πυρήνος του ΧΙ-σωματικινητικές ίνες)---**στερνοκλειδομαστοειδής/τραπεζοειδής**(στην εννεύρωση των μυών αυτών συμβαλλει και το αυχενικό πλέγμα)
- **αναστομώσεις**---Χ/αυχενικό πλέγμα

# ΕΞΕΤΑΣΗ ΤΟΥ ΠΑΡΑΠΛΗΡΩΜΑΤΙΚΟΥ ΝΕΥΡΟΥ

- στερνοκλειδομαστοειδης μυς(XI- αυχενικο πλεγμα)
- τραπεζοειδης μυς---ανω(XI)-μεση(XI)-κατω(αυχενικο πλεγμα: A2-A4) μοιρα
- εσωτερικοι μυες λαρυγγος πλην του κρικοθυρεοειδους- μυες μαλθακης υπερωας πλην διατεινοντος το υπερωιο ιστιο(V3), μερικως ο κρικοφαρυγγικος(X) και βελονοφαρυγγικος(IX)-πιθανως καρδιακους κλαδους του X----- επισκοπηση μαλθακης υπερωας-σταφυλης/ αντανakλαστικα μαλθακης υπερωας-σταφυλης/ επισκοπηση λαρυγγα-λαρυγγοσκοπηση/πιθανως καρδιακη λειτουργια

# ΔΙΑΤΑΡΑΧΕΣ XI

- **ΣΤΕΡΝΟΚΛΕΙΔΟΜΑΣΤΟΕΙΔΗΣ ΜΥΣ**
  - σπασμωδικό ραιβοκράνο
  - παράλυση
- **ΤΡΑΠΕΖΟΕΙΔΗΣ ΜΥΣ**
  - παράλυση
- **ΕΣΩΤΕΡΙΚΟΙ ΜΥΕΣ ΛΑΡΥΓΓΟΣ ΠΛΗΝ ΤΟΥ ΚΡΙΚΟΘΥΡΕΟΕΙΔΟΥΣ- ΜΥΕΣ ΜΑΛΘΑΚΗΣ ΥΠΕΡΩΑΣ ΠΛΗΝ ΔΙΑΤΕΙΝΟΝΤΟΣ ΤΟ ΥΠΕΡΩΙΟ ΙΣΤΙΟ(V3), ΜΕΡΙΚΩΣ Ο ΚΡΙΚΟΦΑΡΥΓΓΙΚΟΣ(X) ΚΑΙ ΒΕΛΟΝΟΦΑΡΥΓΓΙΚΟΣ(IX)- ΠΙΘΑΝΩΣ ΚΑΡΔΙΑΚΟΥΣ ΚΛΑΔΟΥΣ ΤΟΥ Χ**
  - δυσκαταποσία/δυσφωνία/πιθανώς διαταραχή καρδιακής λειτουργίας

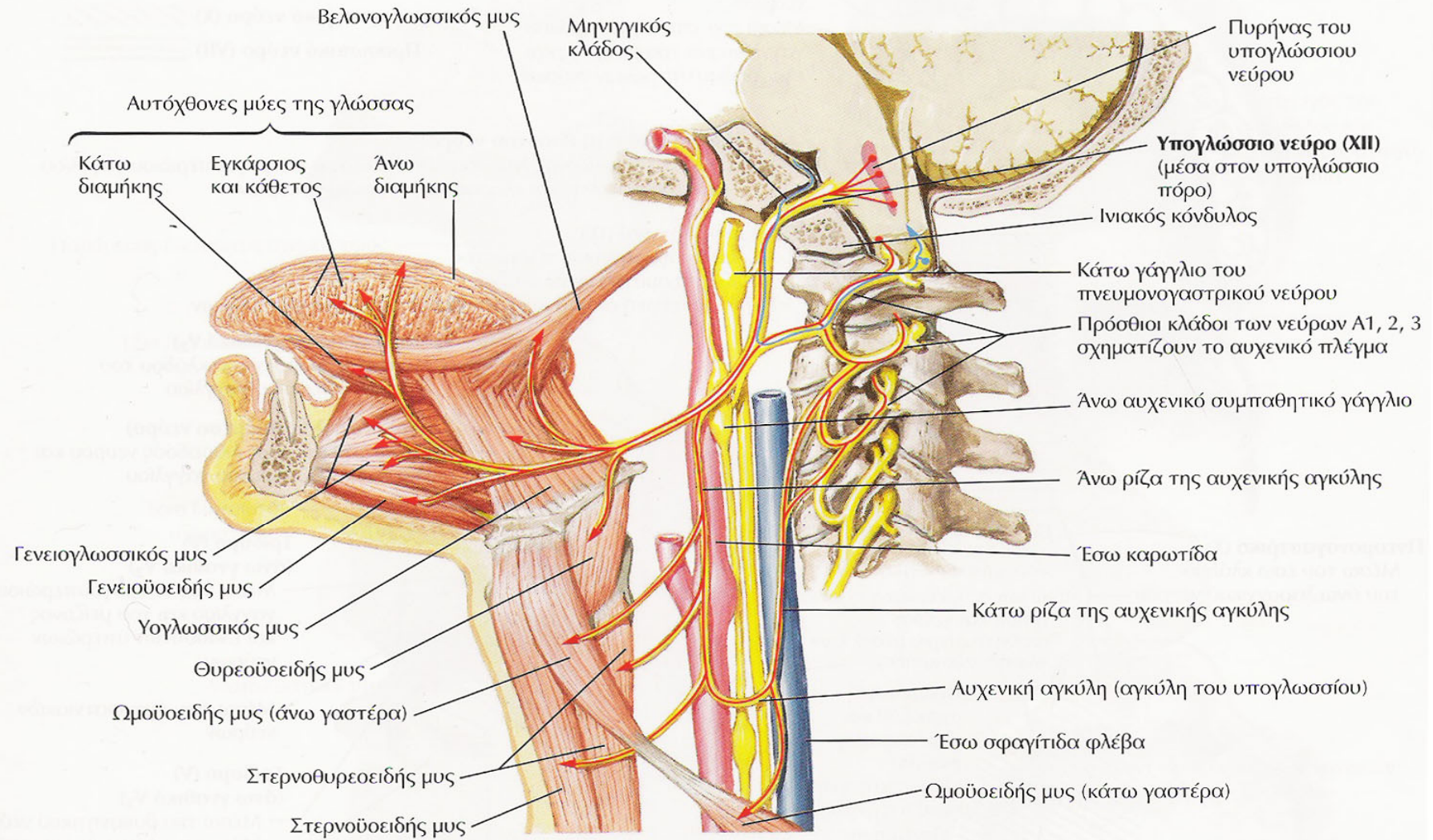
# ΔΙΑΤΑΡΑΧΕΣ XI

- αυχενικές βλάβες---εγχειρήσεις-τραυματισμοί
- σύνδρομα: Vernet, Collet-Bonnet, Villaret, Tapia, Sicard, Garcin
- νόσος Wegener
- κρανιακή πολυνευριτιδα





# ΥΠΟΓΛΩΣΣΙΟ ΝΕΥΡΟ



— Απαγωγοί ίνες  
— Προσαγωγοί ίνες

**■ αγκυλη του υπογλωσσίου ν**

# ΠΥΡΗΝ ΥΠΟΓΛΩΣΣΙΟΥ ΝΕΥΡΟΥ

- Πυρην υπογλωσσιου νευρου(εδαφος της τεταρτης κοιλιας παρα την μεση γραμμη)
- Ραχιαιος αυτου
  - (εσω)-πυρην περιμηκους εξοχης(paramedianus n)
  - (εξω)-εμβολιμος πυρην(intercalatus n.- Staderini)
- Κοιλιακως αυτου---πυρην Roller(sublingualis n.)
- Ανωθεν αυτου---προτακτος πυρην(praepositus n.)

## ΚΛΑΔΟΙ XII

- κατιων κλαδος υπογλωσιου ν-κατιων αυχενικος κλαδος αυχενικου πλεγματος-αγκυλη υπογλωσιου
- μηνιγγικος κλαδος-XI
- κατιων κλαδος υπογλωσιου ν(ανω γαστερα ωμουοειδους μ.)
- αγκυλη υπογλωσιου(κατω γαστερα ωμουοειδους μ/στερνοειδης μ/στερνοθυροειδης μ)
- θυρεοειδης κλαδος XI(θυρεοειδης μ)
- γλωσσικοι κλαδοι XI[υογλωσσικος μ/ βελονογλωσσικος μ/γενειογλωσσικος/αυτοχθονες(κατω διαμηκης-ανω διαμηκης-εγκαρσιος και καθετος)]
- γενειουοειδης μ(XI)

# ΕΞΕΤΑΣΗ ΥΠΟΓΛΩΣΣΙΟΥ ΝΕΥΡΟΥ

- ΓΕΝΕΙΟΓΛΩΣΣΙΚΟΣ ΜΥΣ
  - δυσάρθρια-δυσκαταποσία
  - ατροφια-δεσμιδώσεις
  - ισχυς

# ΔΙΑΤΑΡΑΧΕΣ XII

- παρεση υπογλωσσιου νευρου---υπερπυρηνηκη-πυρηνηκη-κατά την ενδοκρανιο μοιρα-κατά την εξωκρανιο μοιρα
- μετασταση από νεοπλασια μαστου-υπογλωσσιο τρημα
- συνδρομα: συνδρομο του πορου του υπογλωσσιου-  
Collet/Sicard-Villaret-Tapia-Garcin